М. М. КУРЕПИНА и Г. Г. ВОККЕН

АНАТОМИЯ ЧЕЛОВЕКА

«АТЛАС»

ПРОСВЕЩЕНИЕ · 1979

М. М. КУРЕПИНА и Г. Г. ВОККЕН

АНАТОМИЯ ЧЕЛОВЕКА

АТЛАС

Издание третье

МОСКВА «ПРОСВЕЩЕНИЕ» 1979

5А2
К93

К 60602—837 / 103(03)—79 40—78 4309021000

5А2

©Издательство «Просвещение», 1979 г.

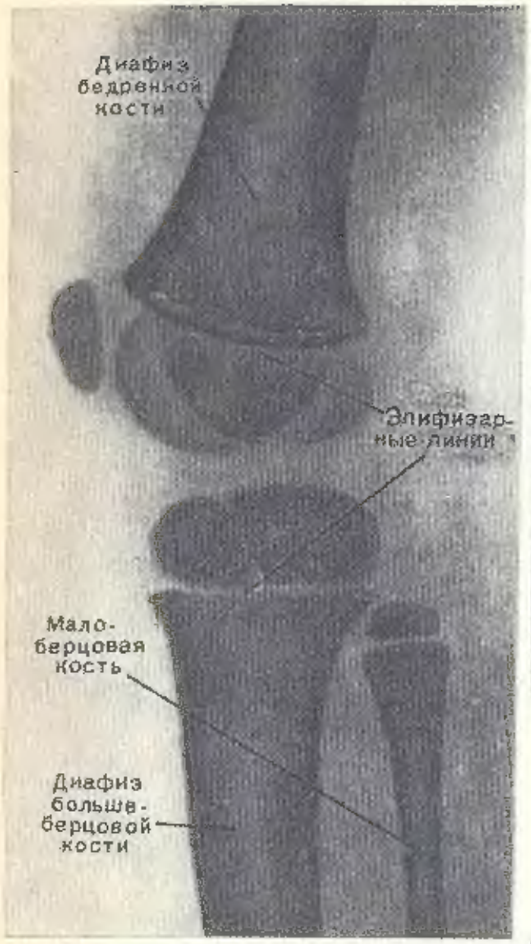

А

1

Б

2

Таблица 1. Онтогенез кости:

А — правый коленный сустав подростка 12 лет (отпечаток с рентгенограммы); Б — губчатое вещество кости взрослого человека (1) и старика (2), у которого перекладины истончены и костномозговые пространства между ними расширены (фотоснимок с распила кости).

Таблица 2. Скелет человека спереди.

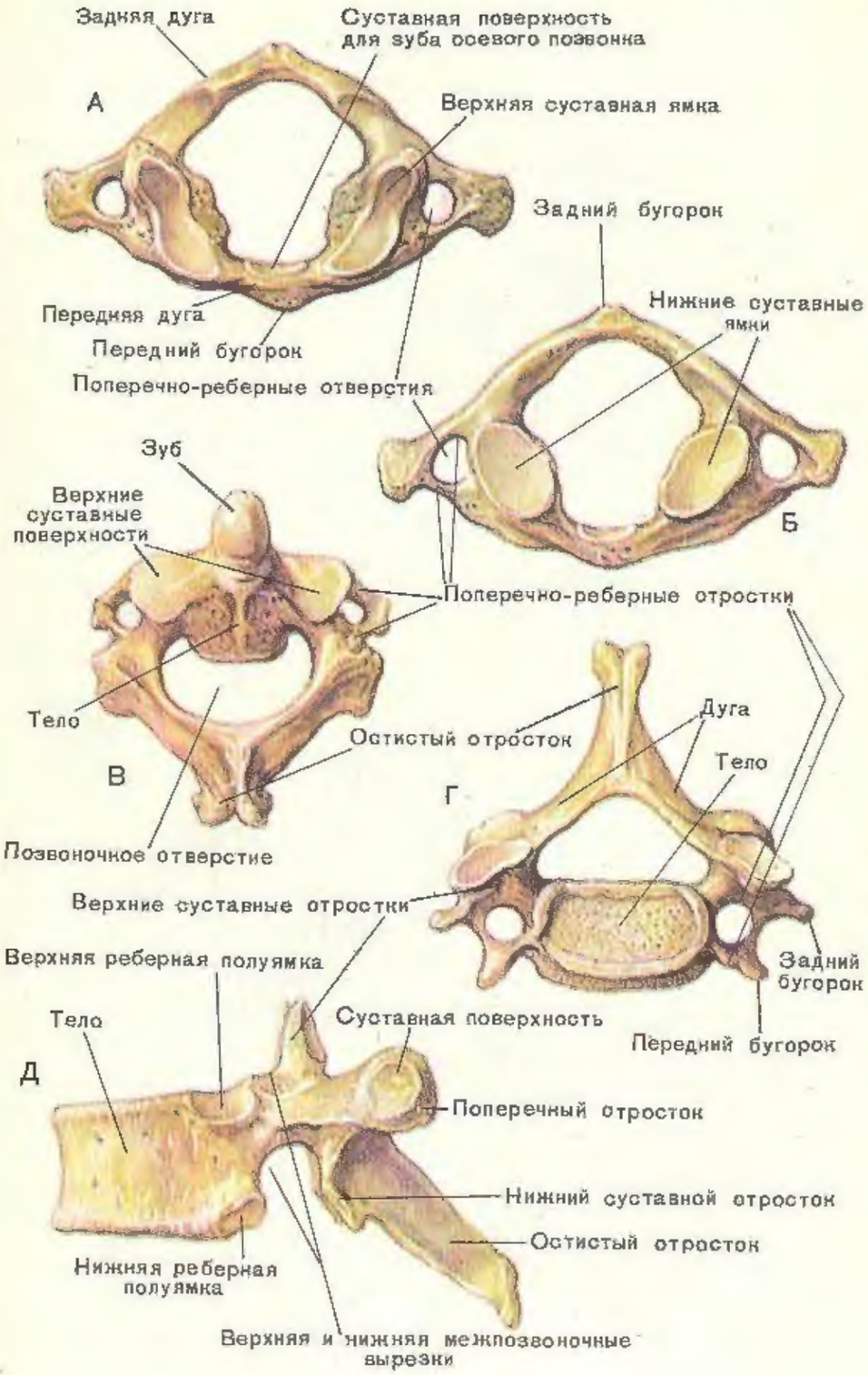

Таблица 3. Позвонки верхнего отдела позвоночника:
А — атлант сверху; Б — атлант снизу; В — осевой позвонок сзади; Г — IV шейный позвонок сверху; Д — грудной позвонок слева.

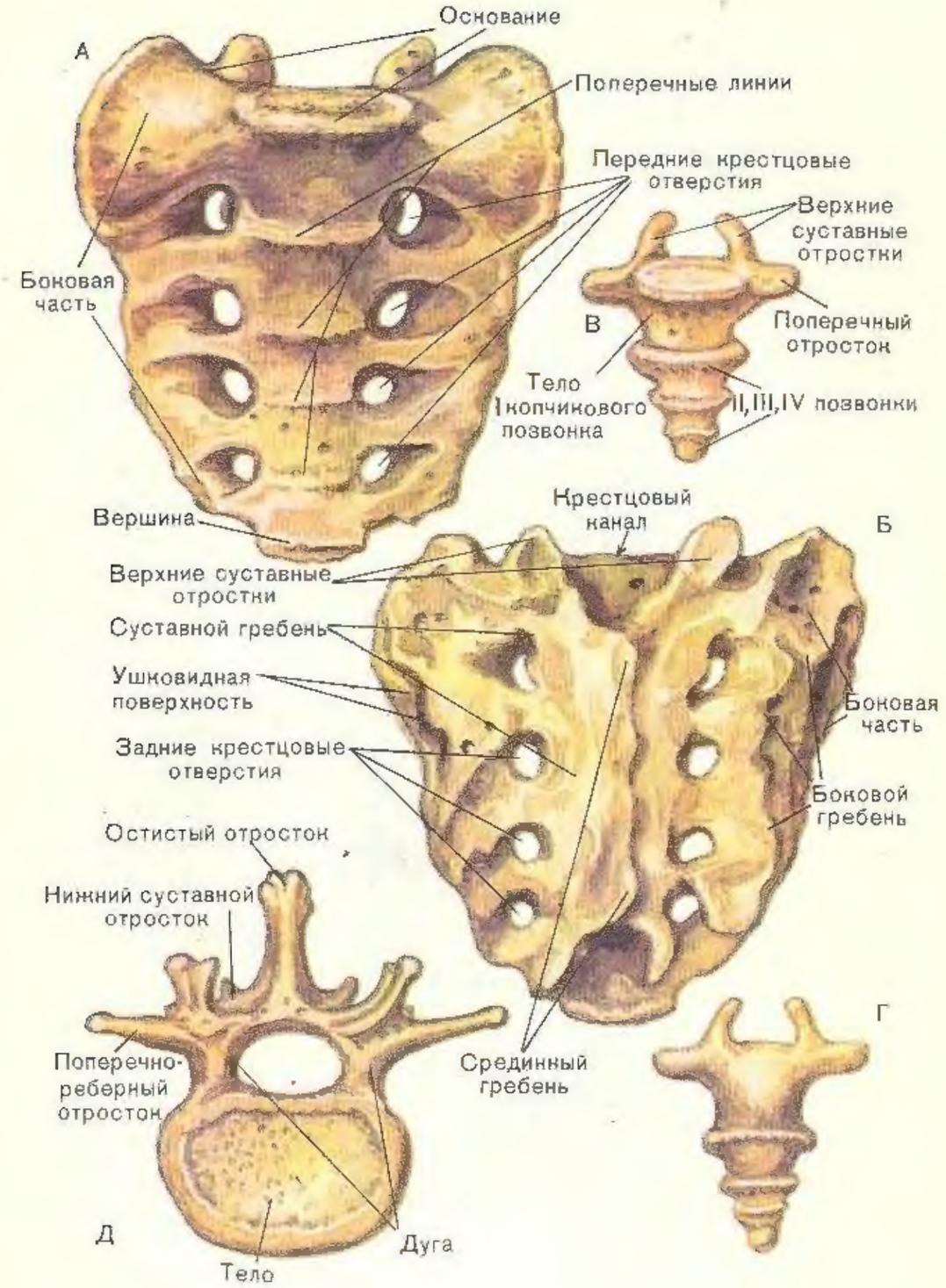

Таблица 4. Нижний отдел позвоночника:

А — крестец спереди и Б — сзади; В — копчик спереди и Г — сзади; Д — поясничный позвонок сверху.

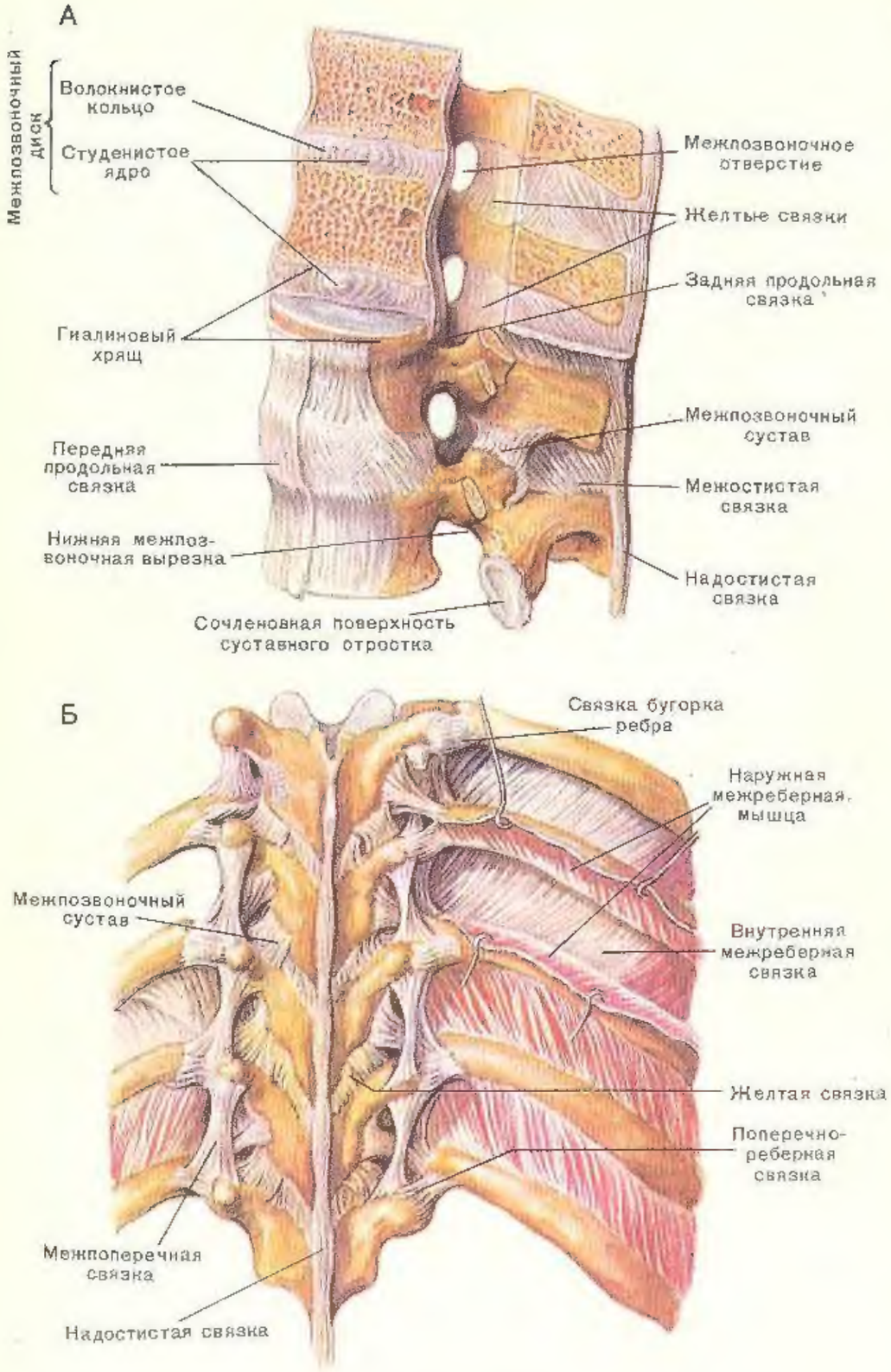

Таблица 5. Соединение костей туловища:

А — поясничный отдел позвоночника слева (два позвонка сагиттально распилены); Б — грудной отдел позвоночника сзади.

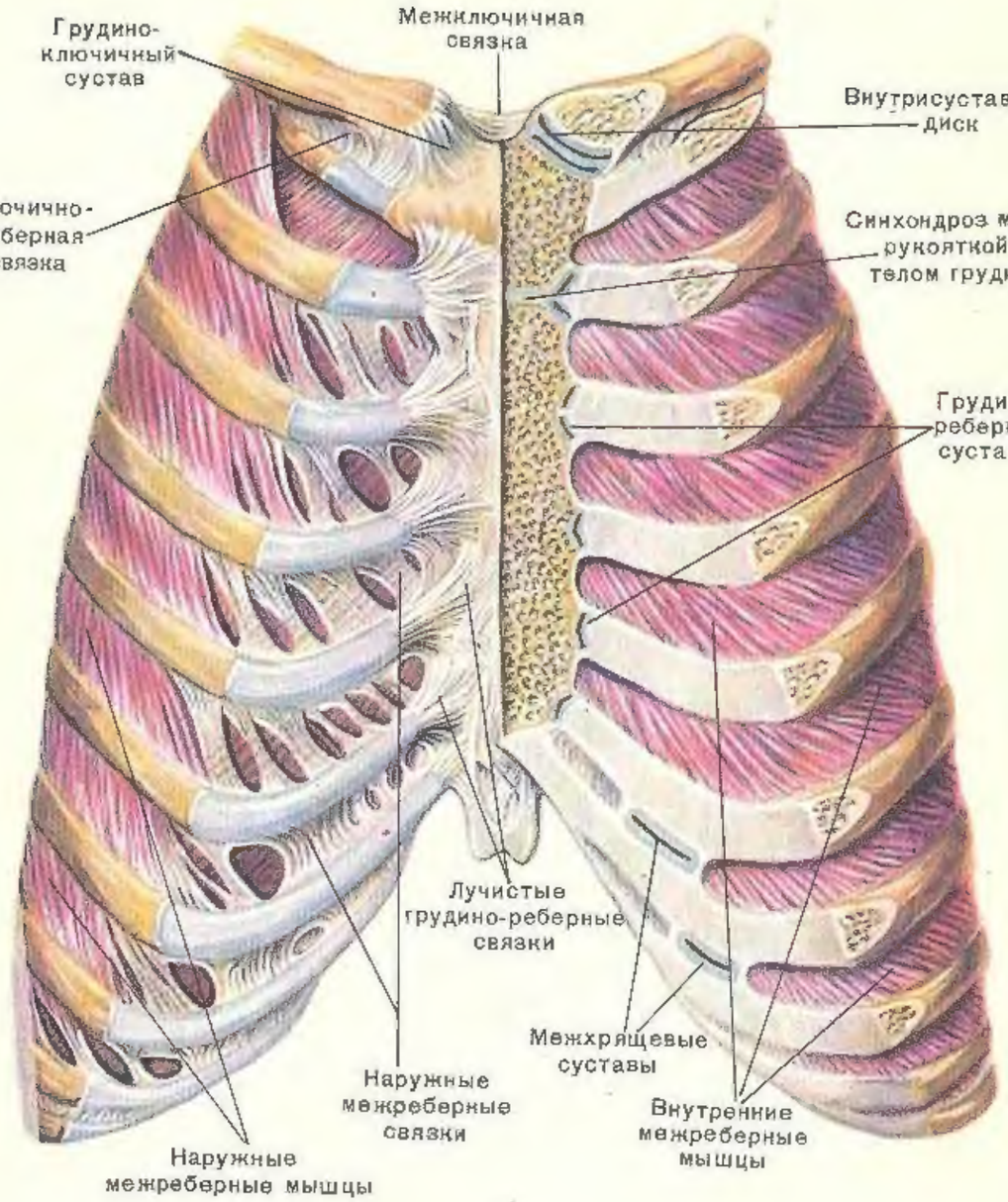

Таблица 6. Суставы грудной клетки и межреберные мышцы спереди.
На левой стороне кости и хрящи даны на фронтальном распиле, наружные межреберные мышцы удалены.

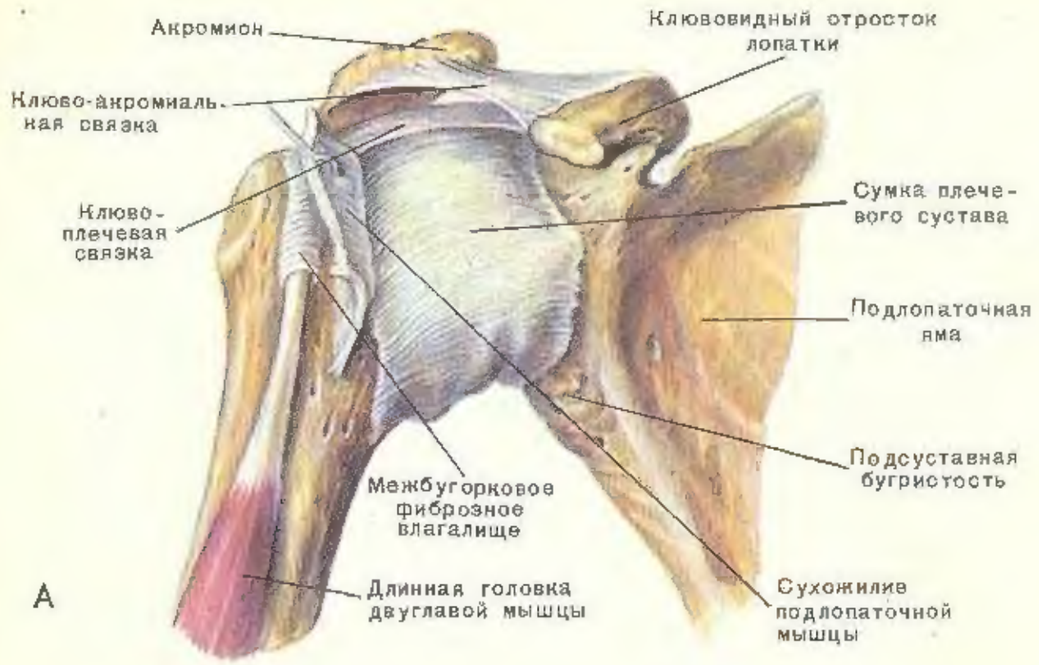

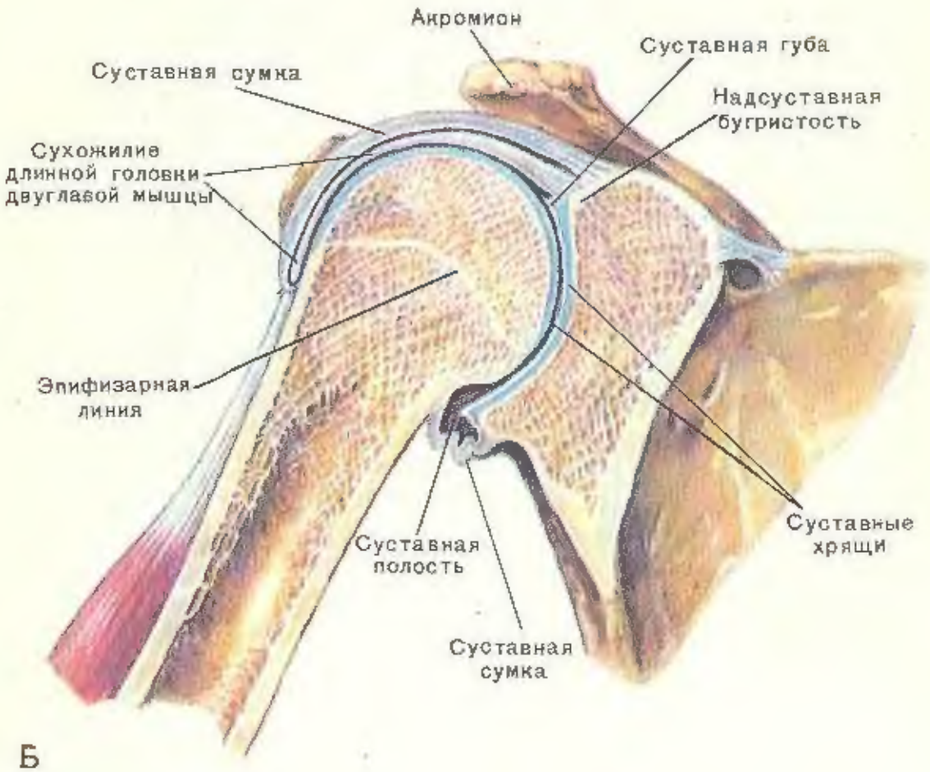

Таблица 7. Правый плечевой сустав:
А — спереди; Б — вскрытый фронтальным распилом.

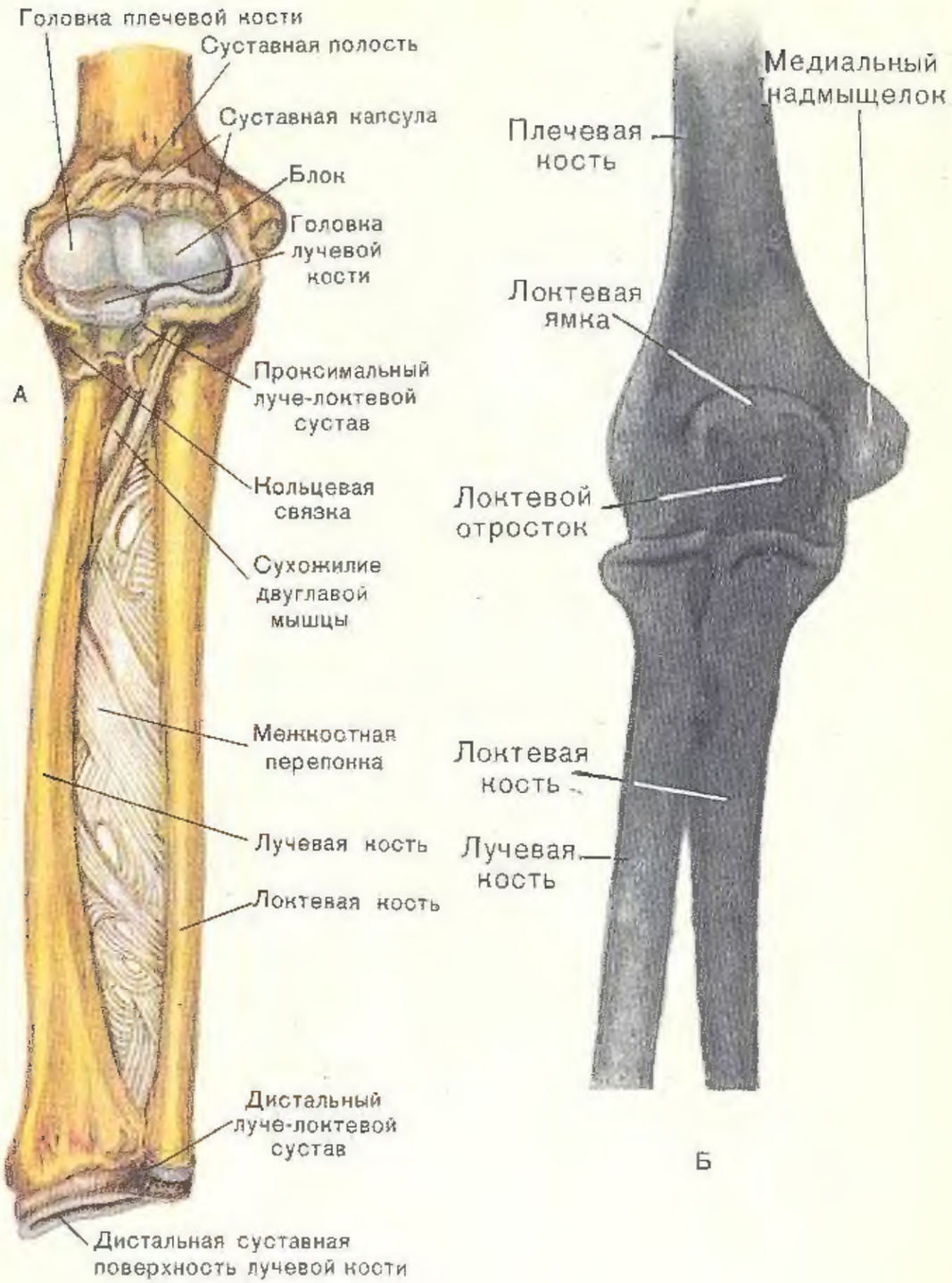

Таблица 8. Соединение костей предплечья:
А — спереди (локтевой сустав вскрыт); Б — рентгеновское изображение (прямая проекция).

Таблица 9. Суставы, связки и мышцы кисти с ладонной стороны.
Некоторые пястно-фаланговые и межфаланговые суставы вскрыты.

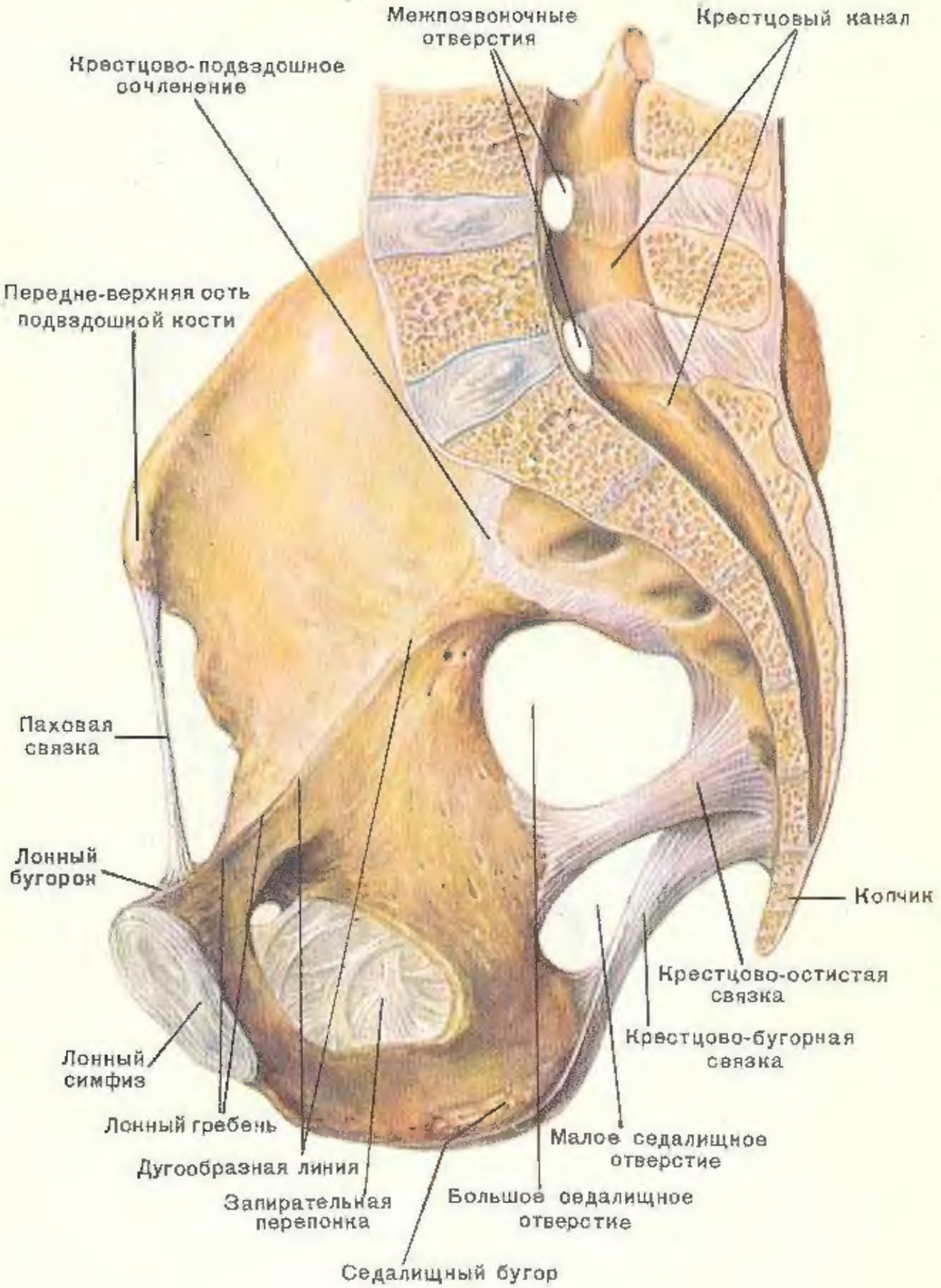

Таблица 10. Сагиттальный распил таза.

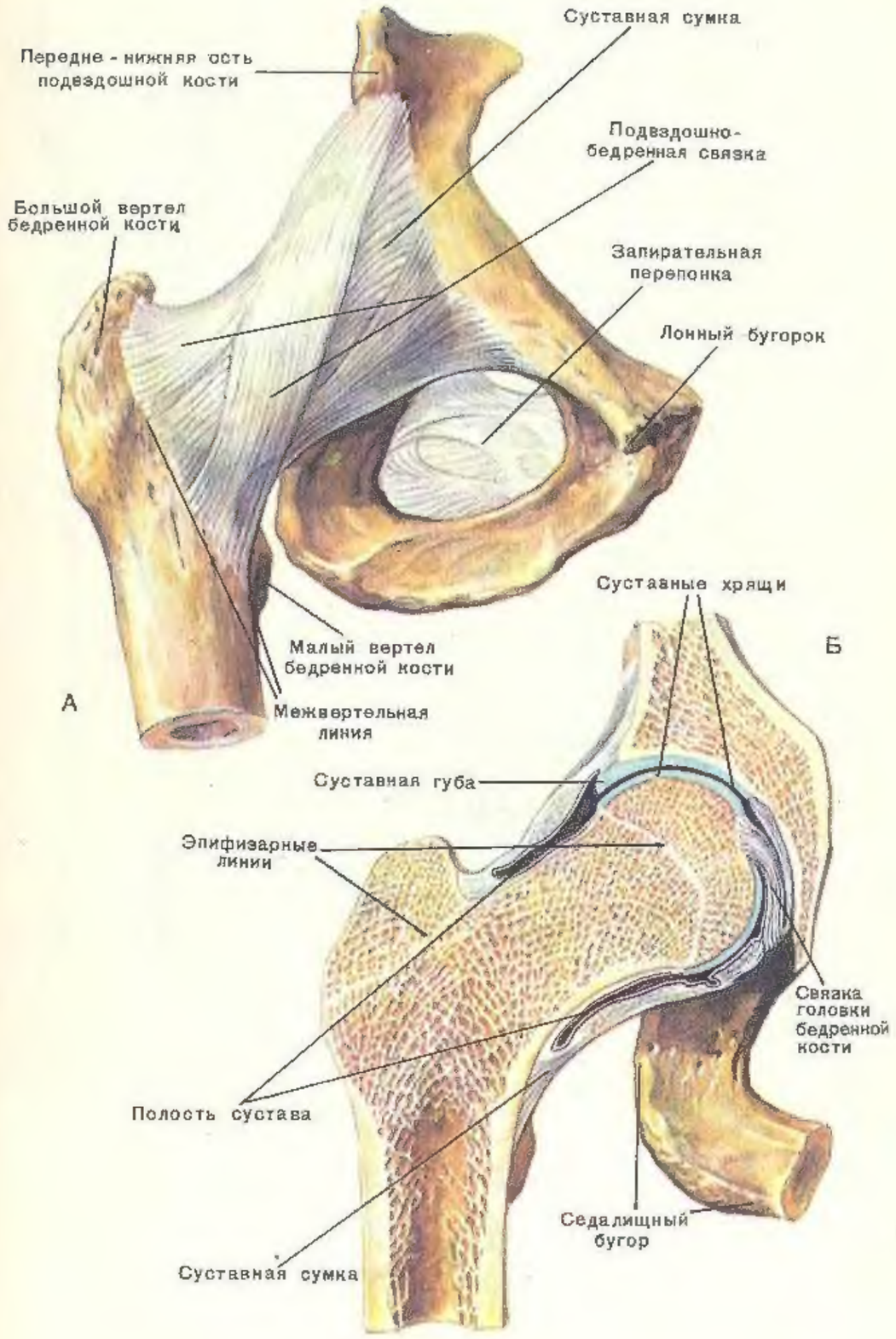

Таблица 11. Правый тазобедренный сустав спереди:
А — снаружи; Б — вскрытый фронтальным распилом.

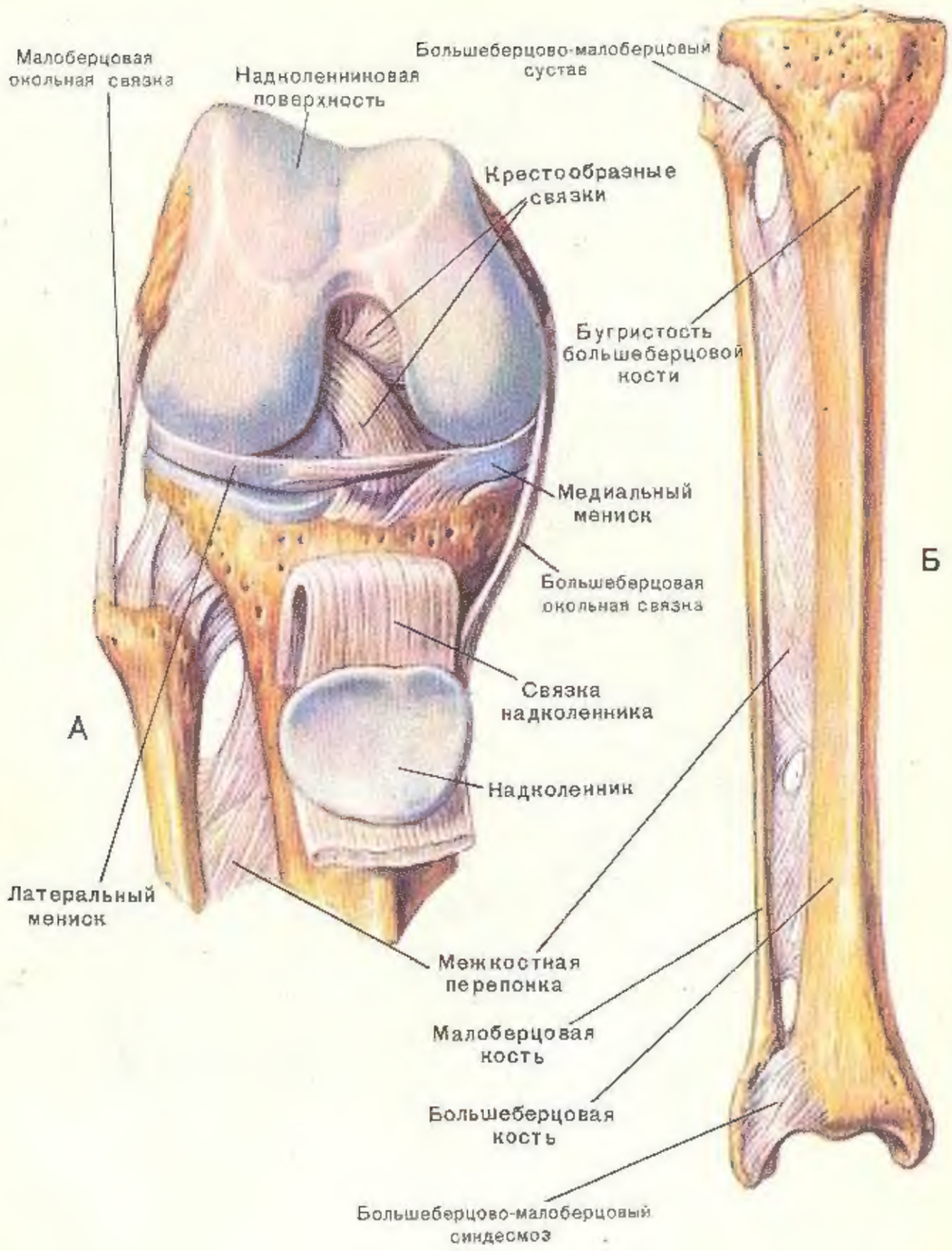

Таблица 12. Соединения костей бедра и голени спереди:
А — вскрытый коленный сустав (суставная сумка удалена, сухожилие четырехглавой мышцы с надколенником откинуты); Б — соединения костей правой голени.

Таблица 13. Суставы, связки и мышцы правой стопы с тыльной стороны. Некоторые суставы вскрыты.

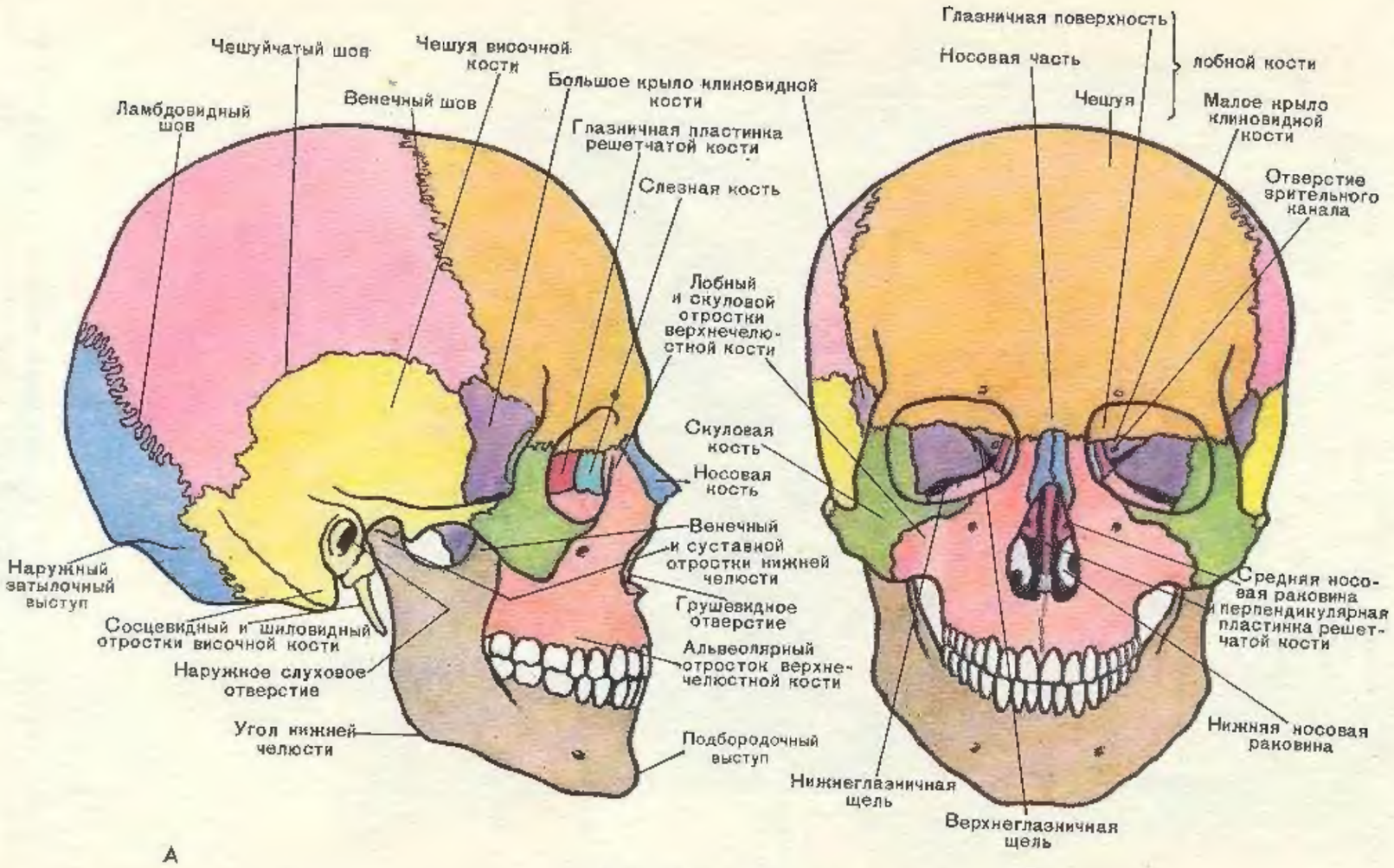

Таблица 14. Череп:

А — справа; Б — спереди. Синим цветом показана затылочная кость, розовым — теменная, оранжевым — лобная, лиловым — клиновидная, желтым — височная, красным — решетчатая, зеленым — скуловая, терракотовым — верхнечелюстная, серым — нижняя челюсть.

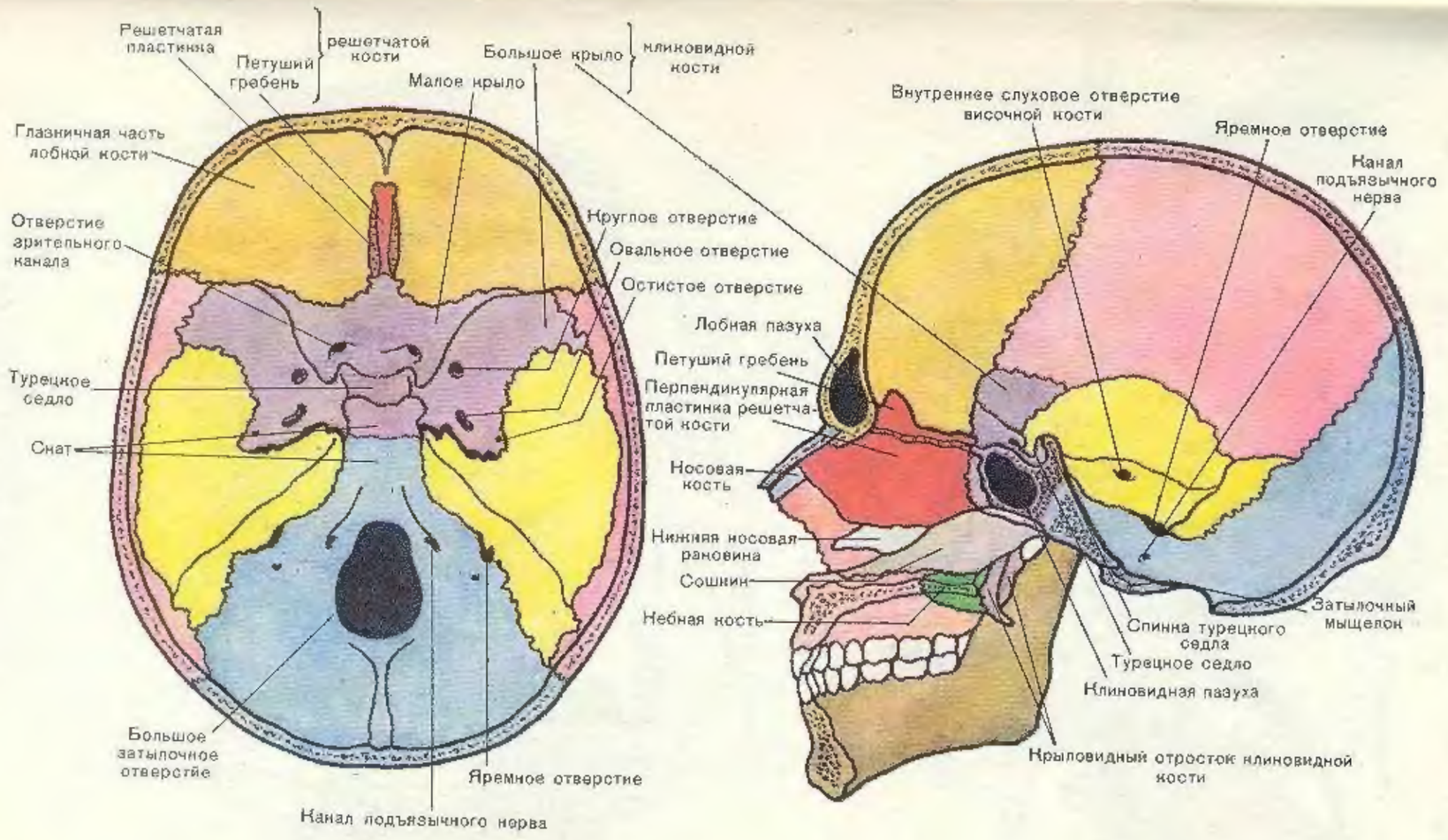

Таблица 15. Череп:

А — внутренняя поверхность основания; Б — сагиттальный распил. Синим цветом показана затылочная кость, розовым — теменная, оранжевым — лобная, лиловым — клиновидная, желтым — височная, красным — решетчатая, терракотовым — верхнечелюстная, серым — нижняя челюсть.

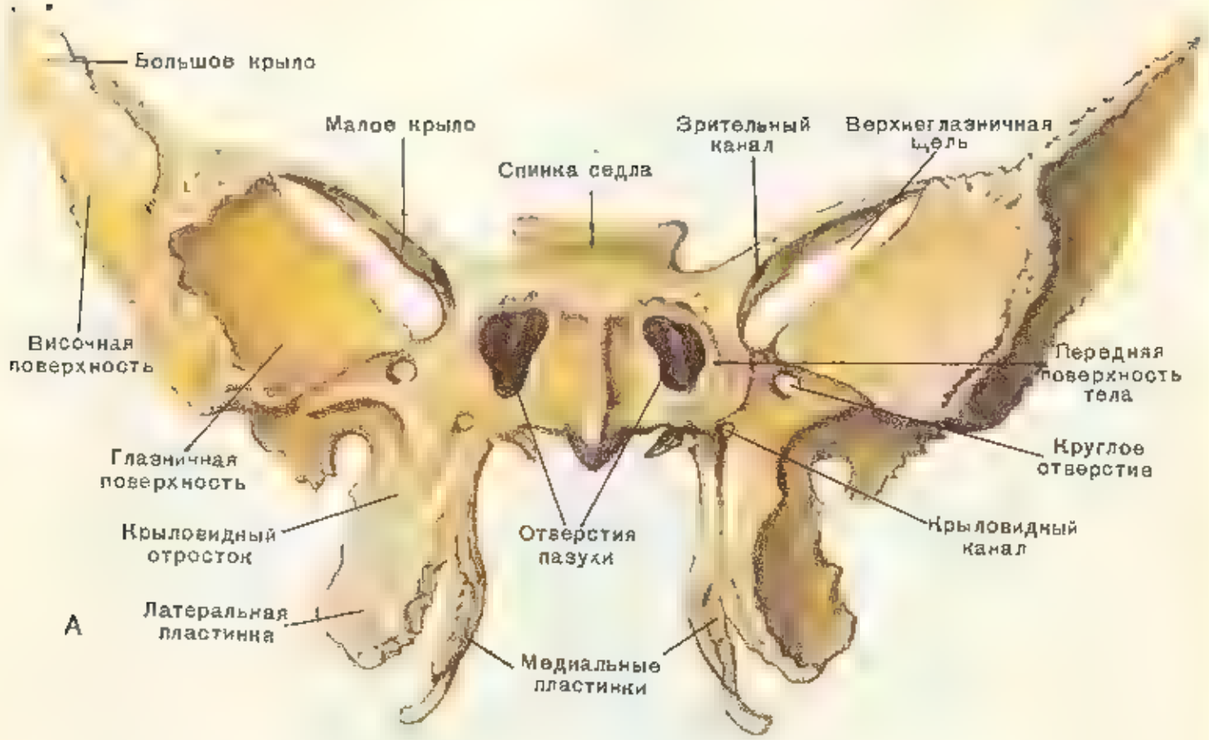

Таблица 16. Кости черепа:
А — клиновидная спереди; Б — решетчатая сверху

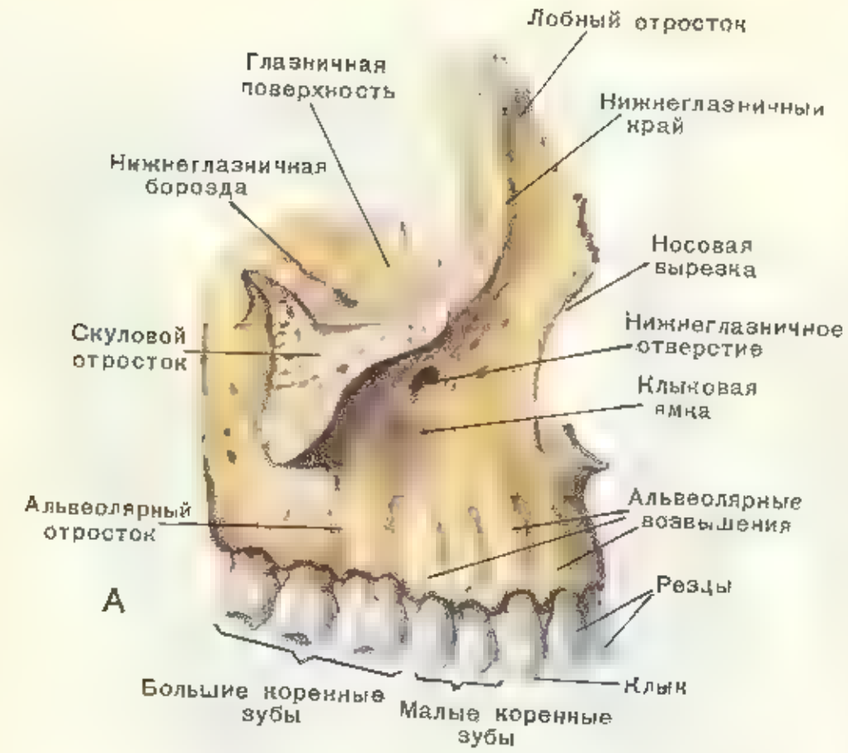

Таблица 17. Верхнечелюстная кость:
А — передненаружная поверхность, Б — внутренняя поверхность

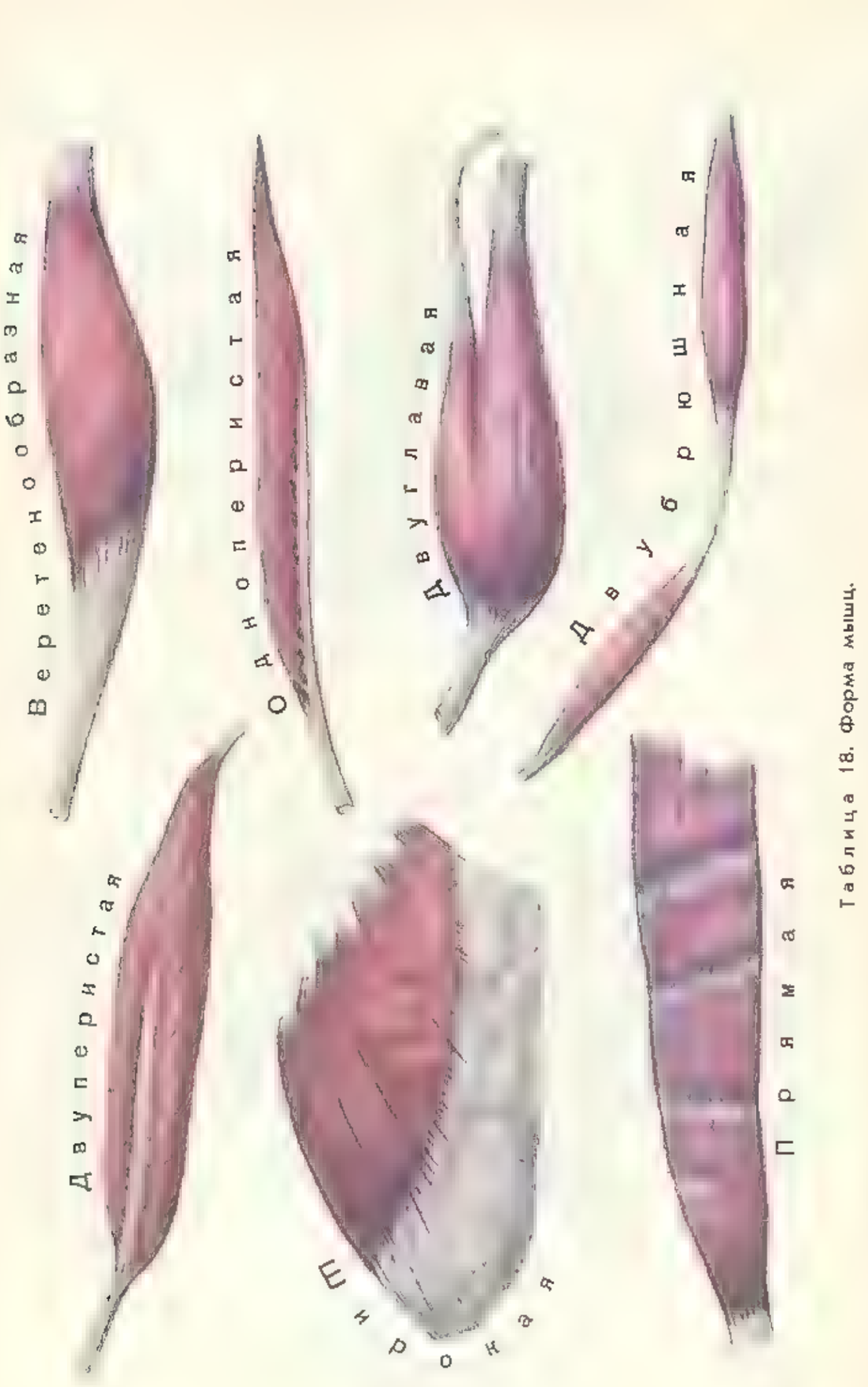

Таблица 18. Форма мышц.

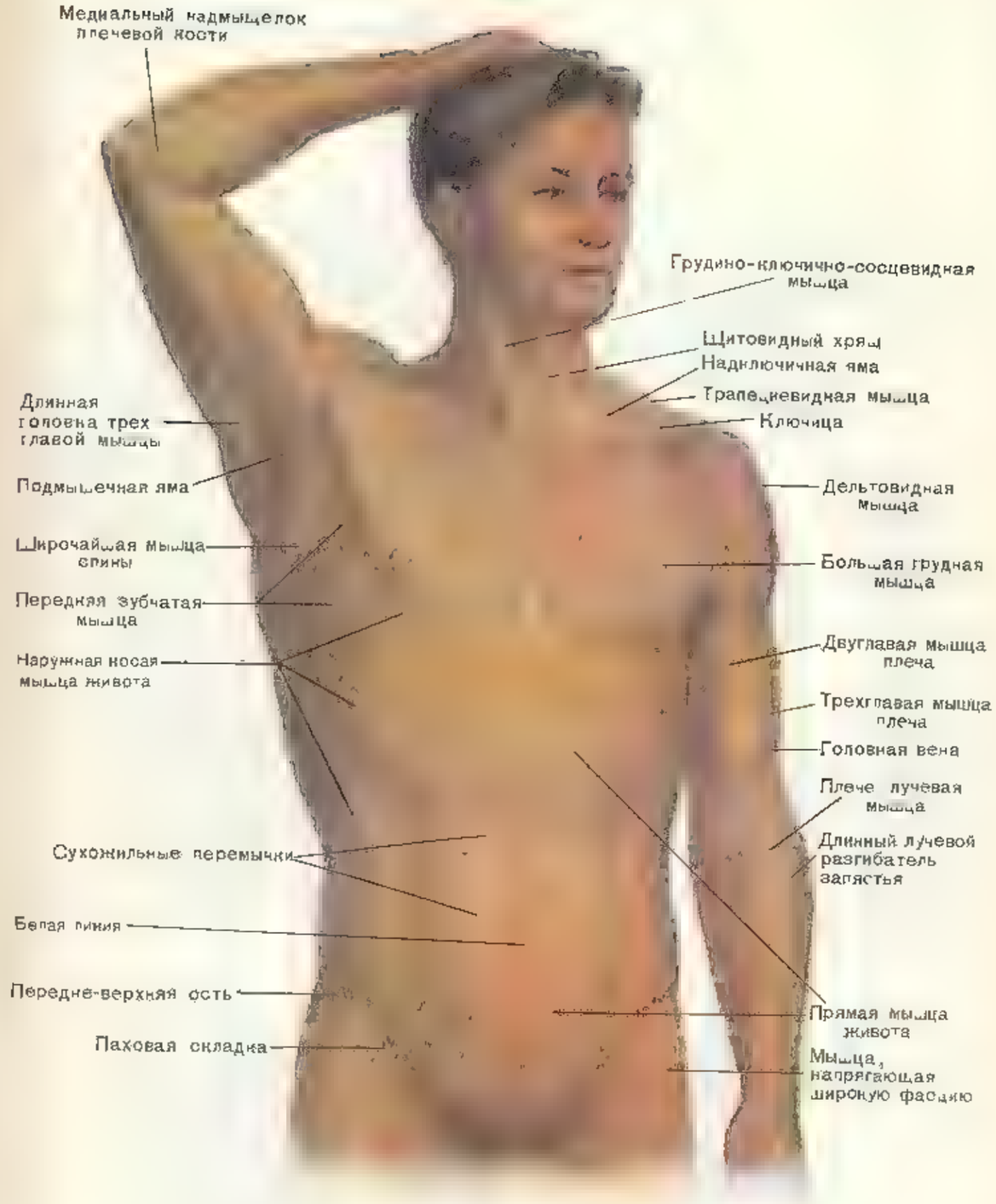

Таблица 19. Рельеф мышц на теле хорошо тренированного человека (спереди).

Таблица 20. Рельеф мышц на теле хорошо тренированного человека (сзади)

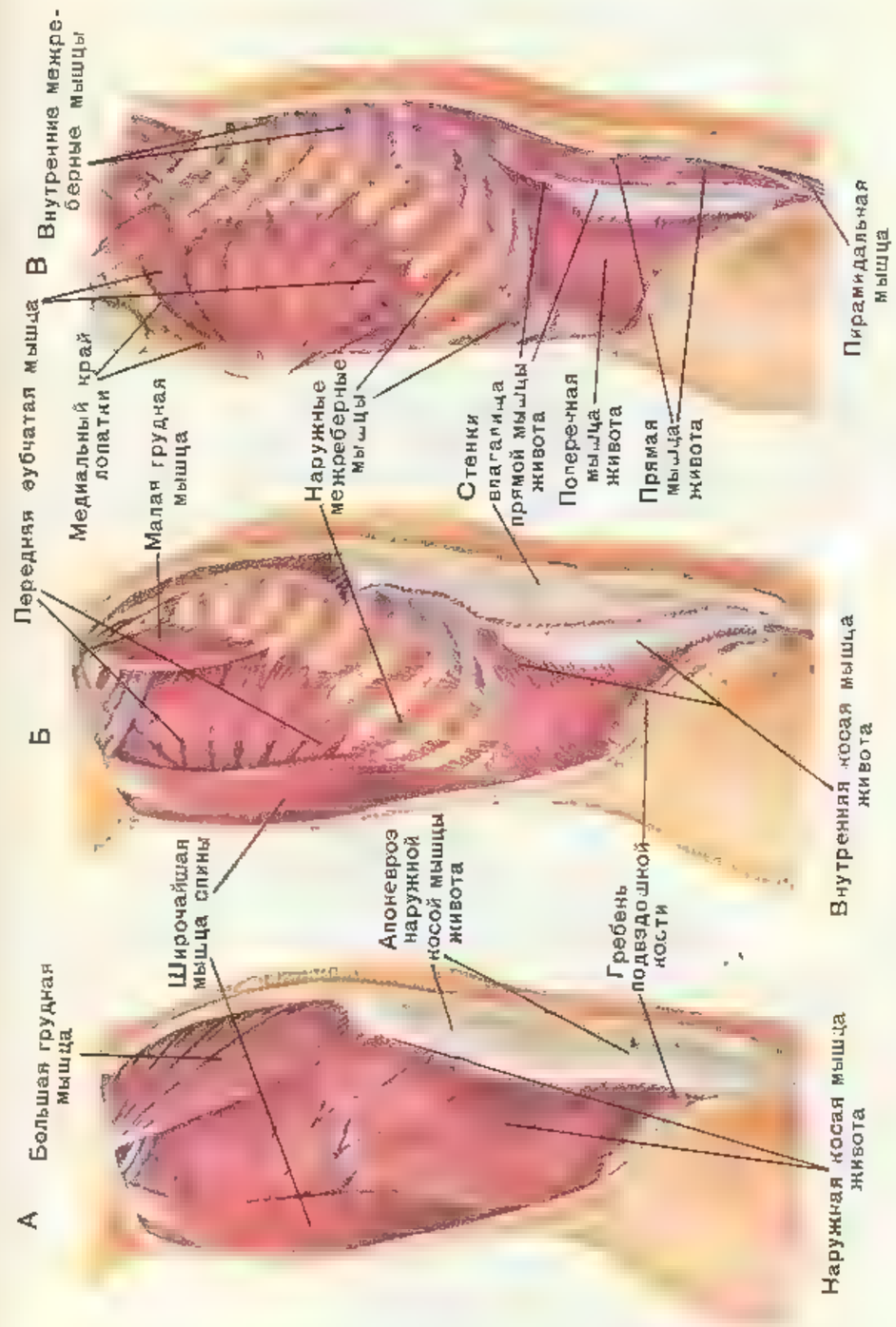

Таблица 21. Мышцы туловища сбоку:

А — поверхностный слой Б — удалены большая грудная мышца и наружная косая живота, в — удалены малая грудная, широчайшая спины и внутренняя косая живота, вскрыто влагалище прямой мышцы живота.

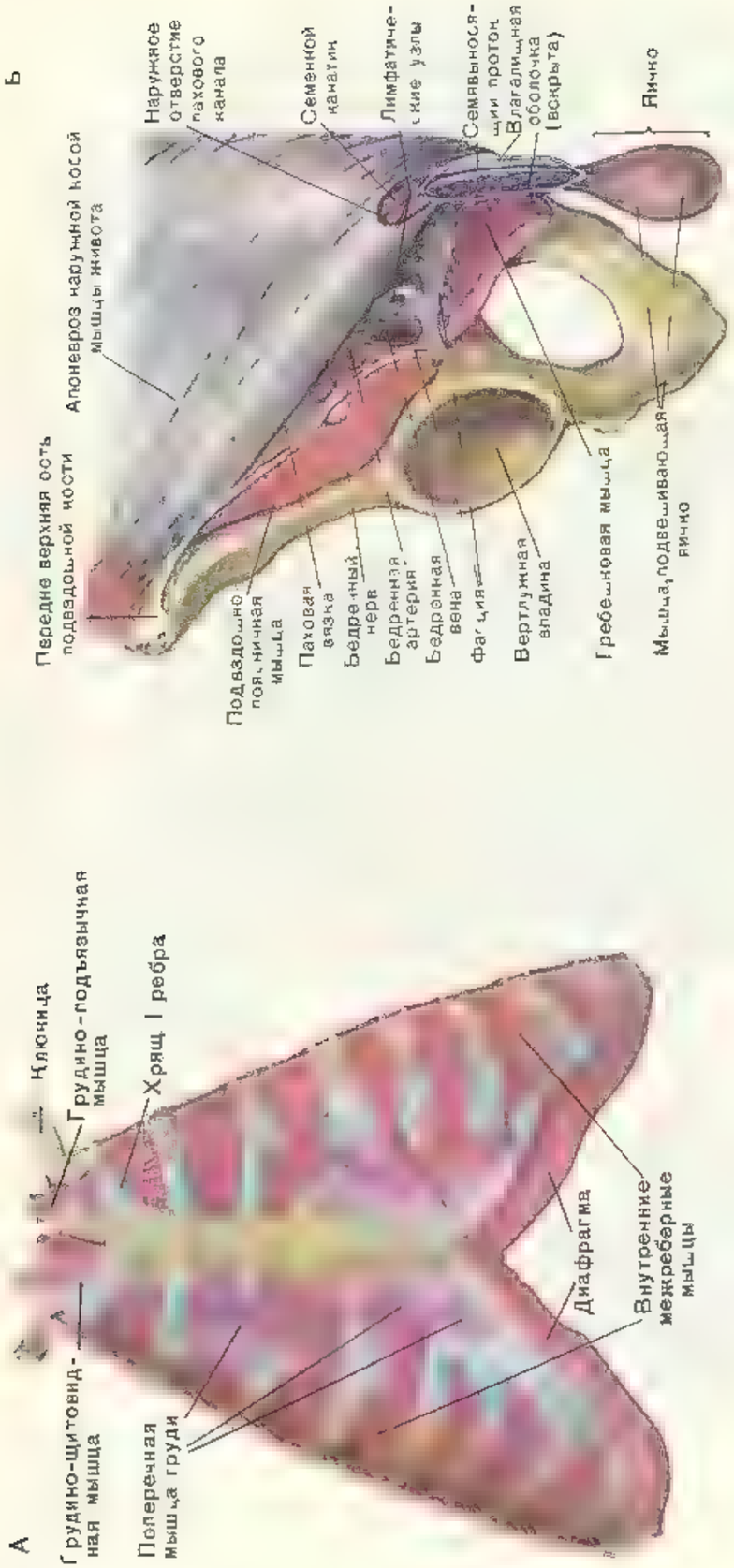

Таблица 22. Мышцы передней стенки груди сзади (А) и правая паховая область (Б).

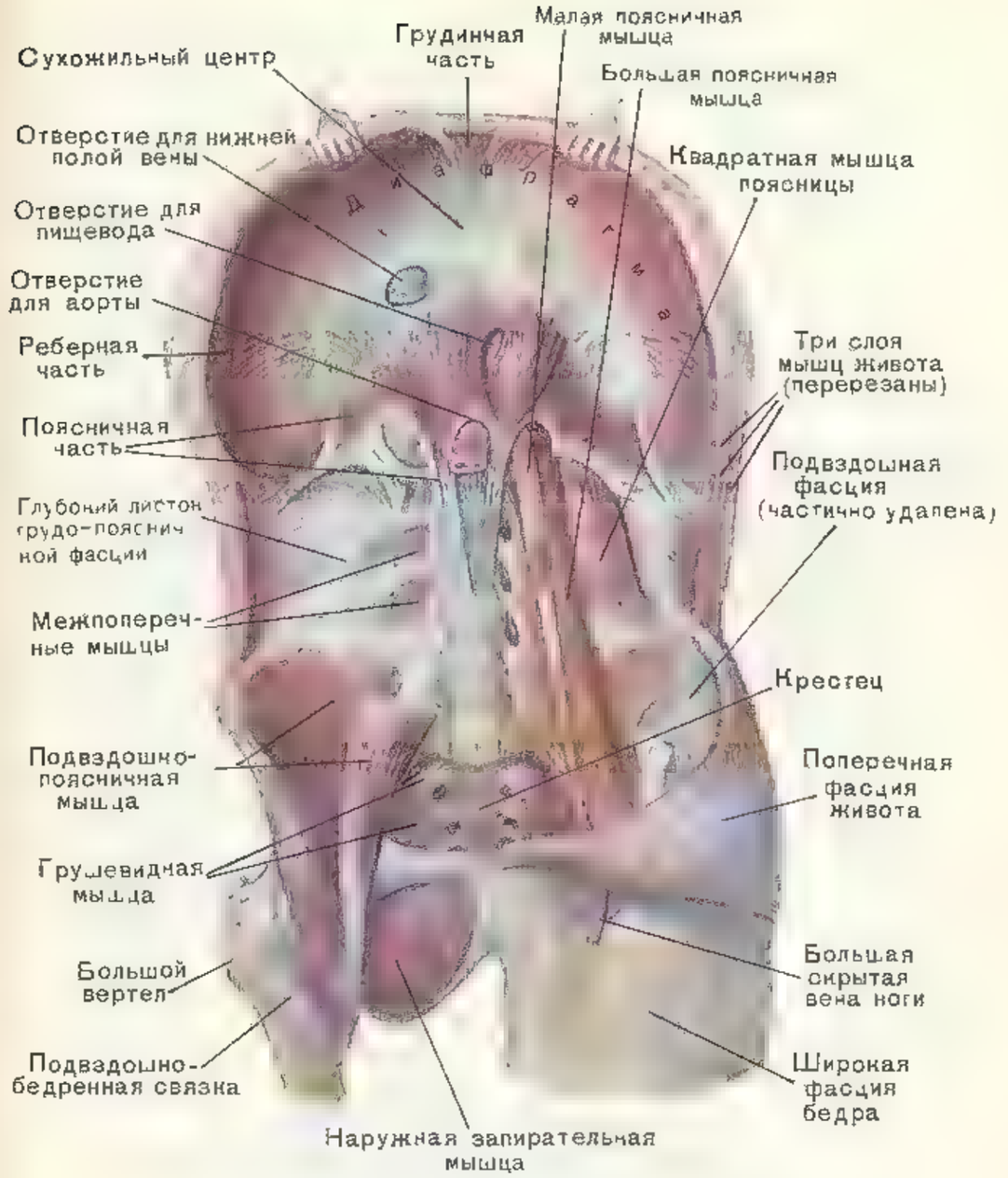

Таблица 23 Диафрагма, мышцы задней стенки живота и большого таза.
Справа удалены квадратная мышца поясницы и частично поясничная мышца.

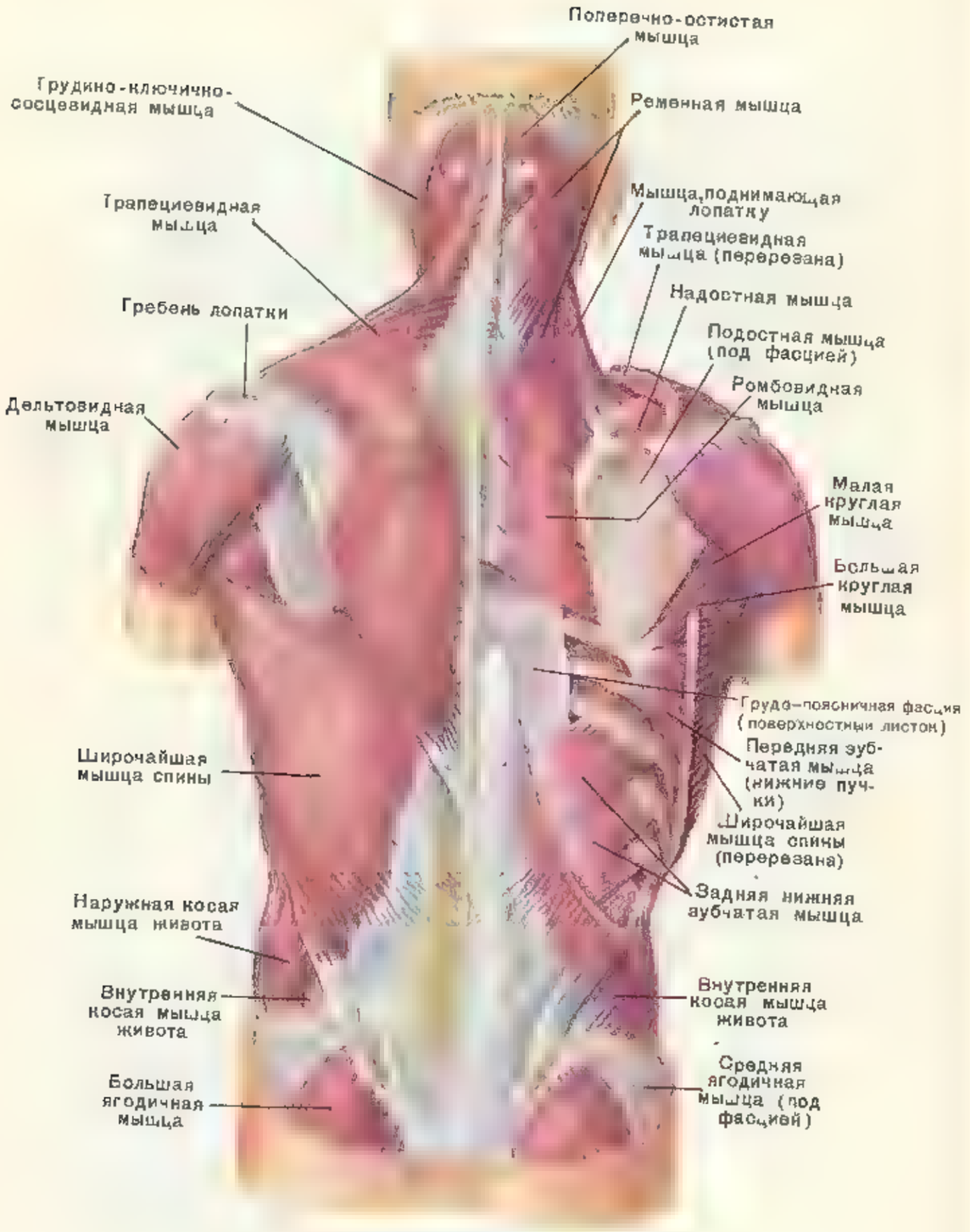

Таблица 24. Поверхностные мышцы спины:
слева — первый слой; справа — второй слой

Таблица 25. Глубокие мышцы спины:
слева — поясничная фасция и задние зубчатые мышцы,
справа — I и II тракты глубоких мышц спины.

Таблица 26. Глубокие мышцы спины

слева — выпрямитель позвоночника, справа — короткие мышцы затылка и поперечно-остистая мышца.

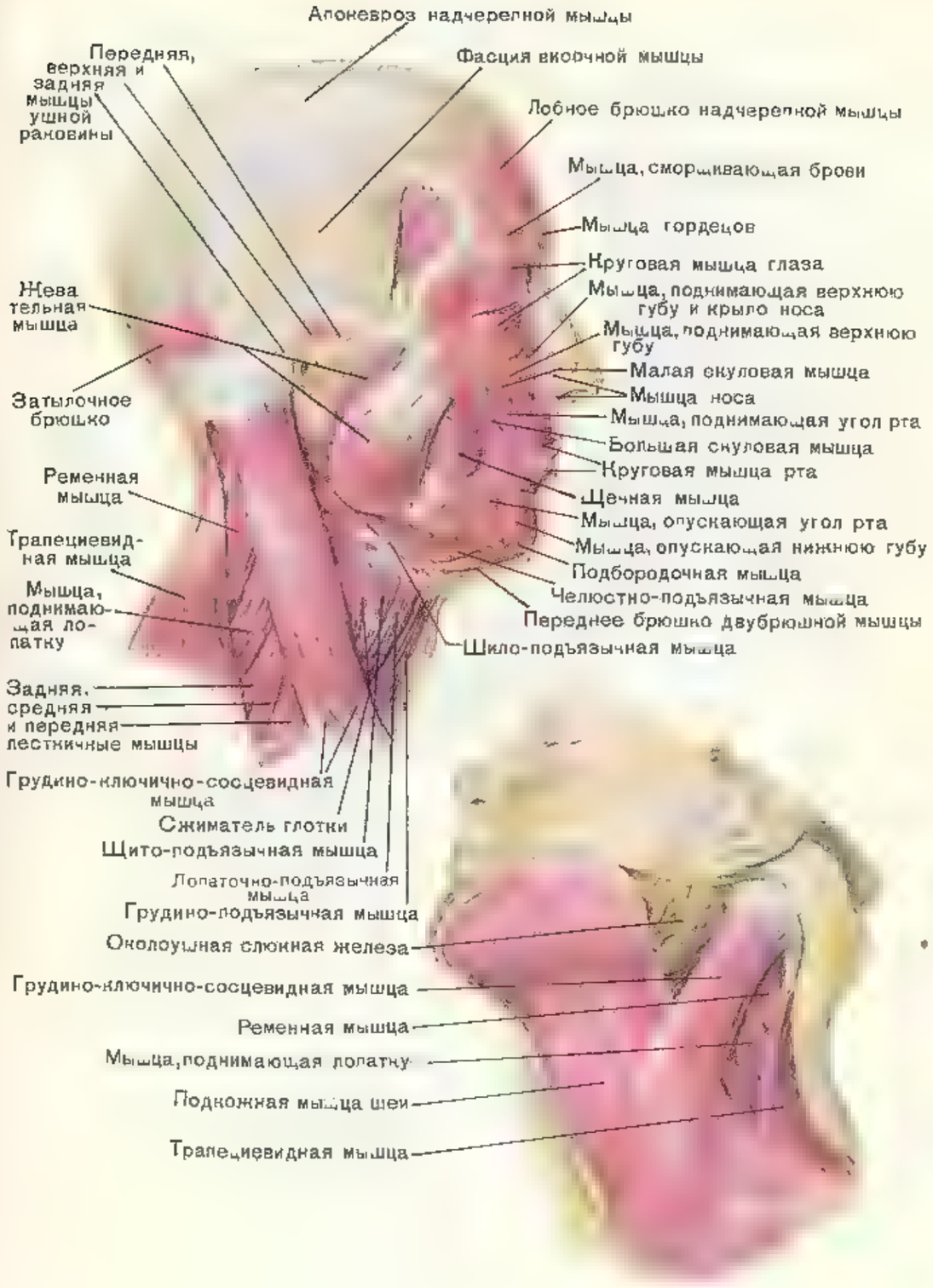

Таблица 27. Поверхностные мышцы головы и шеи.

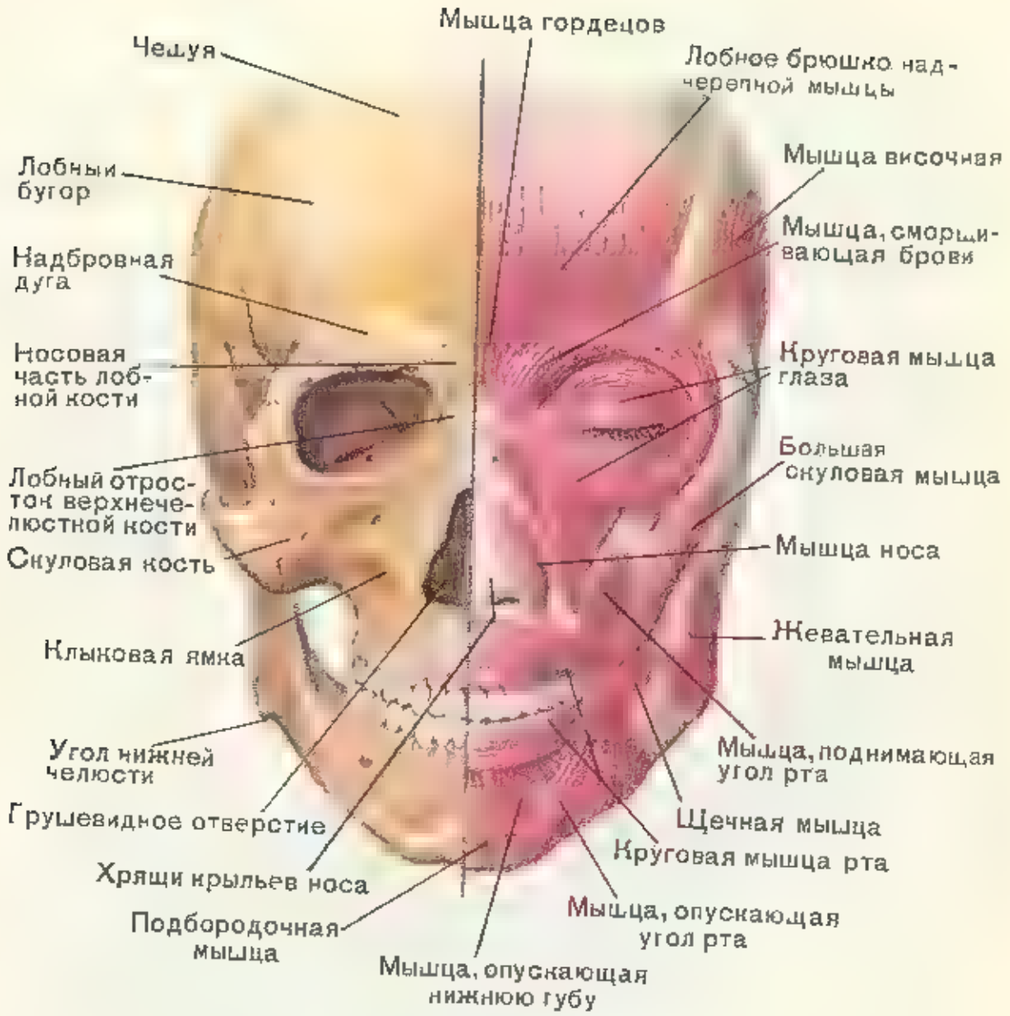

Таблица 28. Череп и мимические мышцы.
(Рисунок В. Г. Остроумова)

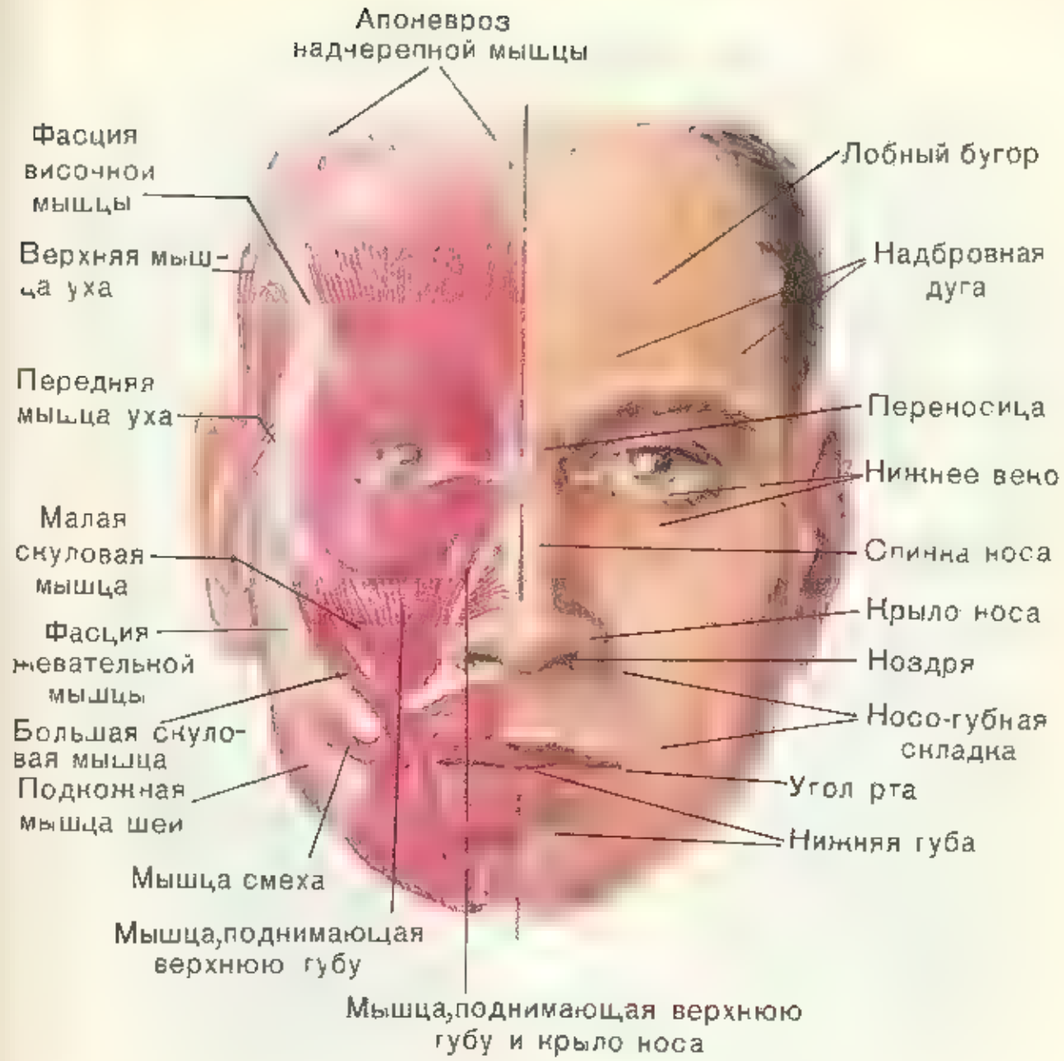

Таблица 29. Мимические мышцы и покровы лица.
(Рисунок В. Г. Остроумова)

А

Скуловая кость

Проток околоушной слюнной железы

Мышца, поднимающая угол рта

Большая скуловая мышца

Щечная мышца

Мышца, опускающая угол рта

Внутрисуставной диск

Латеральная крыловидная мышца

Медиальная крыловидная мышца

Челюстно-крыловидный шов

Передняя прямая мышца головы

Тело затылочной кости

Поперечный отросток атланта

Шиловидный отросток височной кости

Мышца, поднимающая лопатку (верхняя часть)

Длинная мышца головы

Передняя продольная связка

Длинная мышца шеи

Задняя лестничная мышца

Средняя лестничная мышца

Передняя лестничная мышца

Латеральная прямая мышца головы

Межпоперечные мышцы

Средняя лестничная мышца

Лестничный бугорок

I грудной позвонок

Б

Таблица 30. Глубокие мышцы лица (А) и шеи (Б)
(Слева передняя лестничная мышца удалена.)

Большая грудная мышца (перерезана)

Клювовидно-плечевая мышца

Подлопаточная мышца

Большая круглая мышца

Широчайшая мышца спины

Ость лопатки

Надостная мышца

Малая круглая мышца

Дельтовидная мышца

Дельтовидная мышца (перерезана)

Подостная мышца

Трехглавая мышца

Двуглавая мышца

Плечевая мышца

Круглый пронатор

Сухожилия двуглавой мышцы

А

Плече-лучевая мышца

Б

Длинный лучевой разгибатель запястья

Локтевая мышца

Фасция предплечья

Таблица 31. Мышцы плеча и лопатки
А — спереди, Б — сзади.

Таблица 32. Передняя группа мышц предплечья

А — поверхностный и Б — глубокий слои. Синим цветом изображены синовиальные влагалища сухожилий

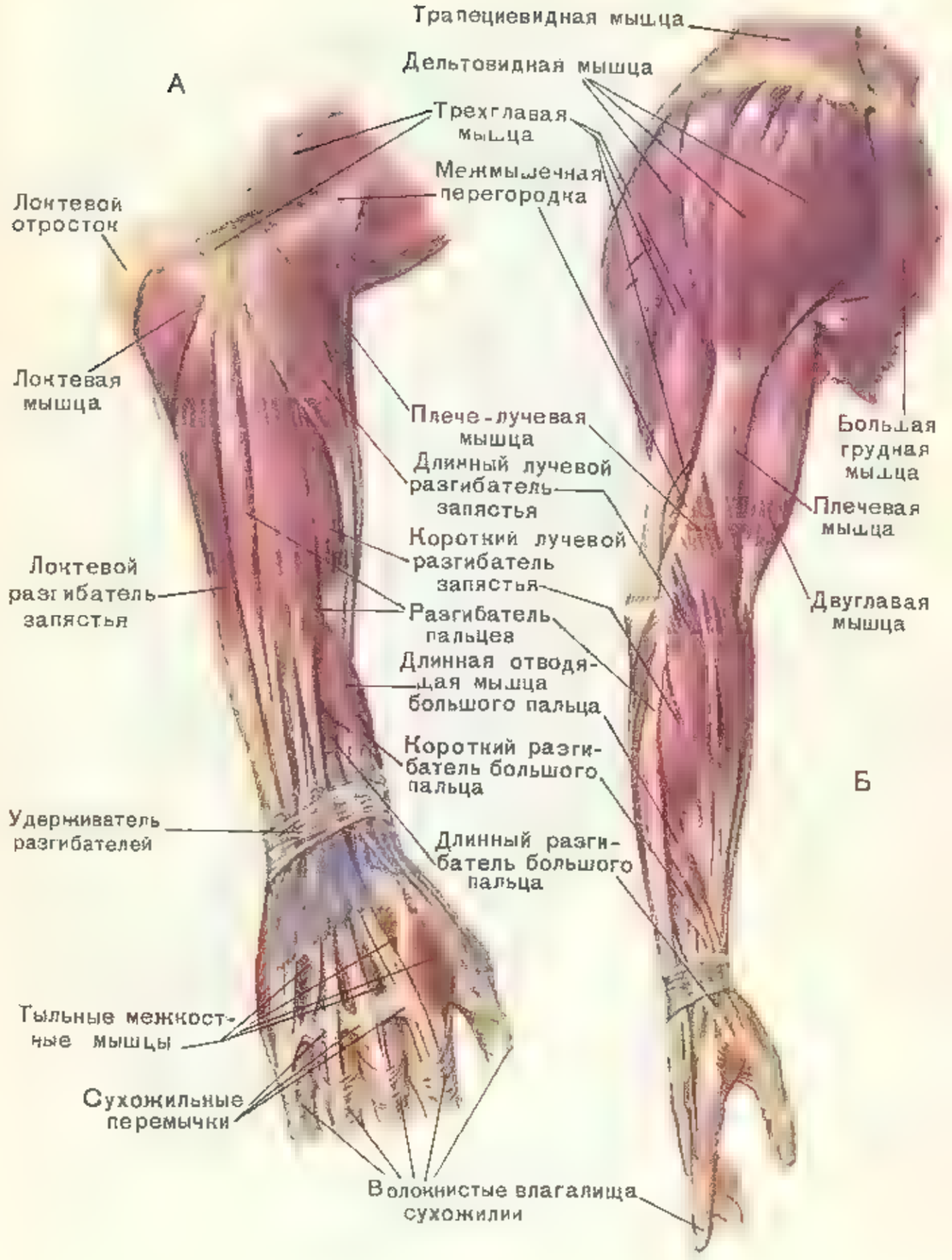

Таблица 33. Задняя группа мышц предплечья

А — поверхностный слой и Б — его латеральный комплекс. Синим цветом изображены синовиальные влагалища сухожилий

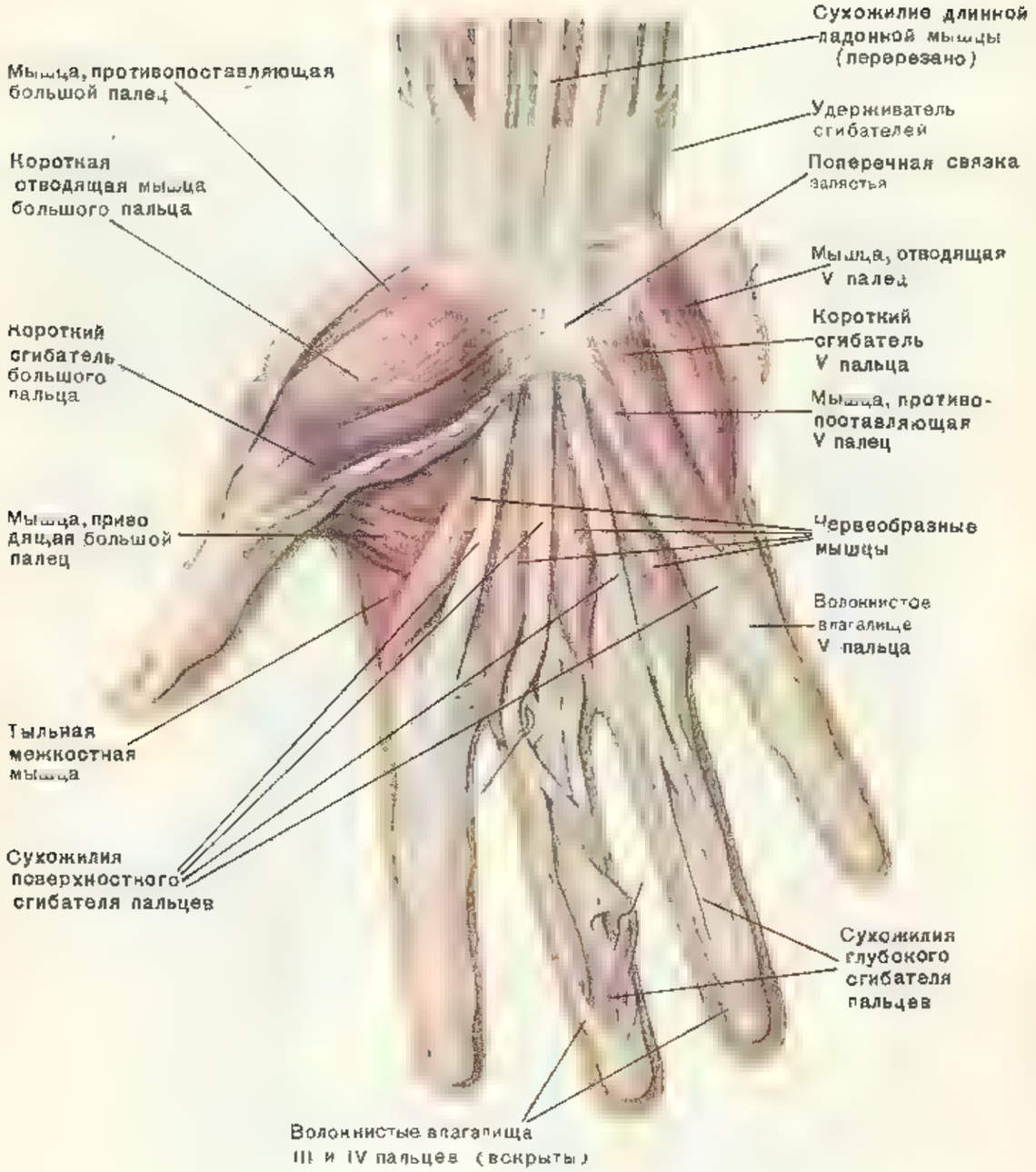

Таблица 34. Мышцы ладонной стороны кисти.

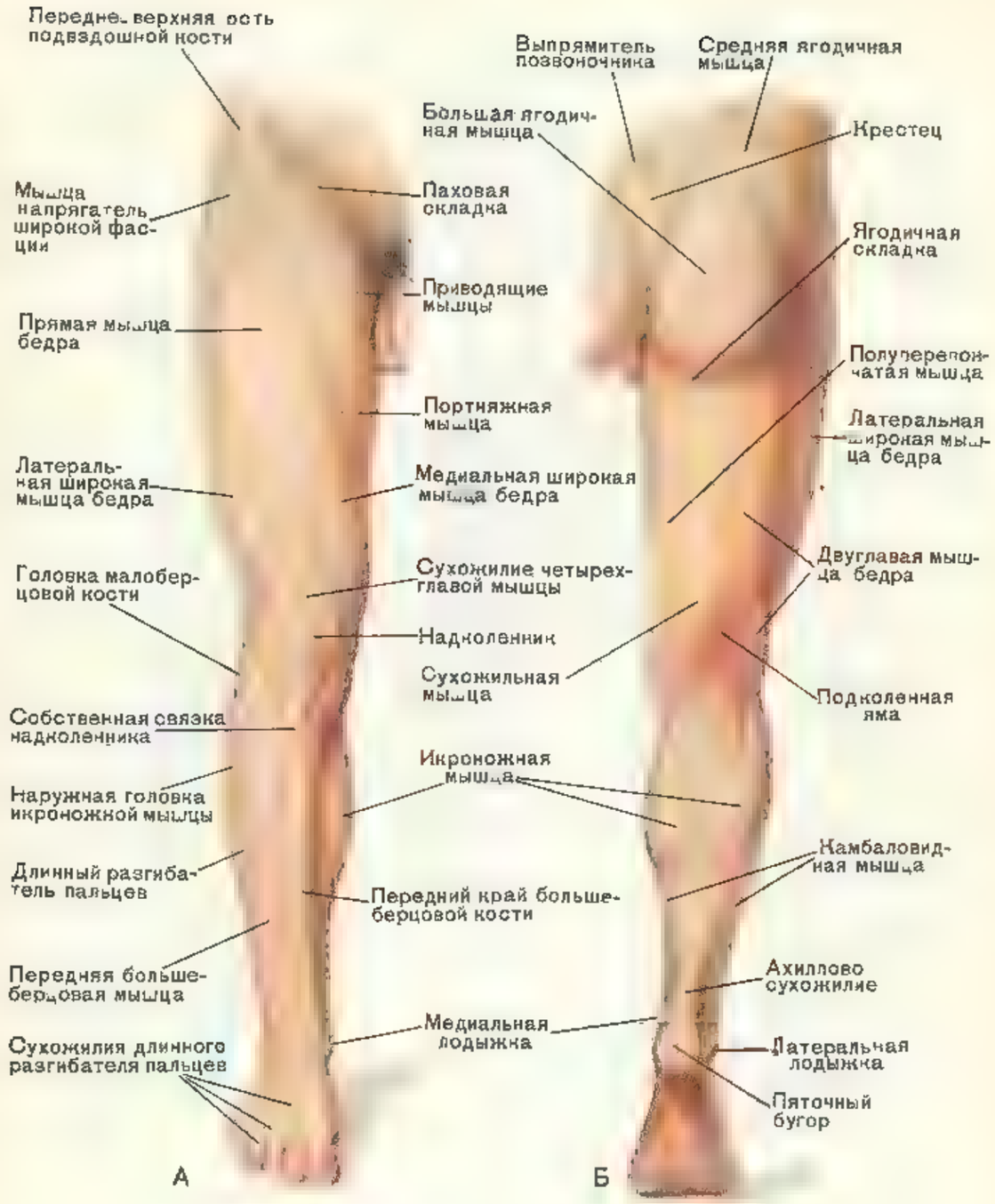

Таблица 35. Рельеф мышц правой ноги:
А — спереди, Б — сзади.

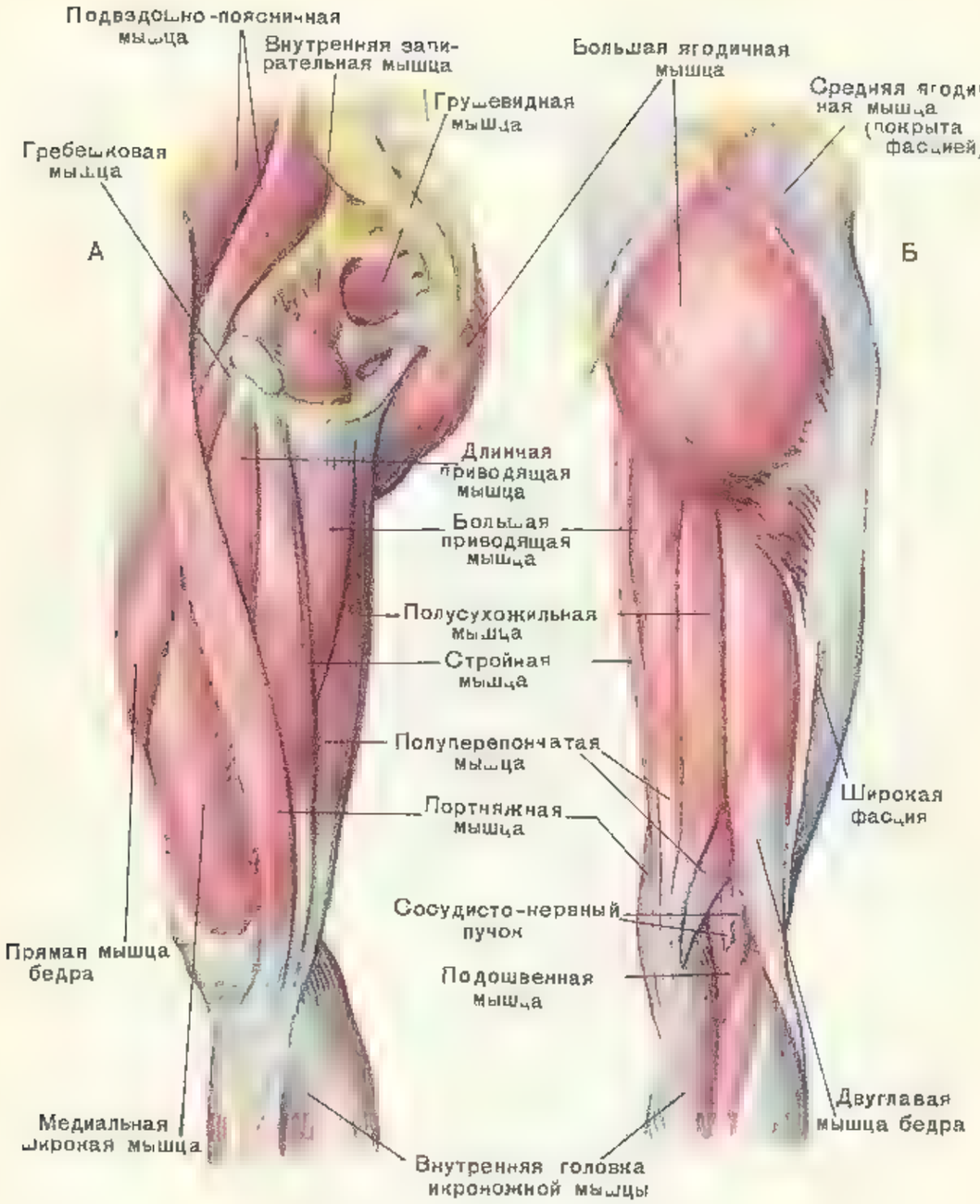

Таблица 36 Мышцы бедра:

А — передняя и медиальная группы, Б — задняя группа.

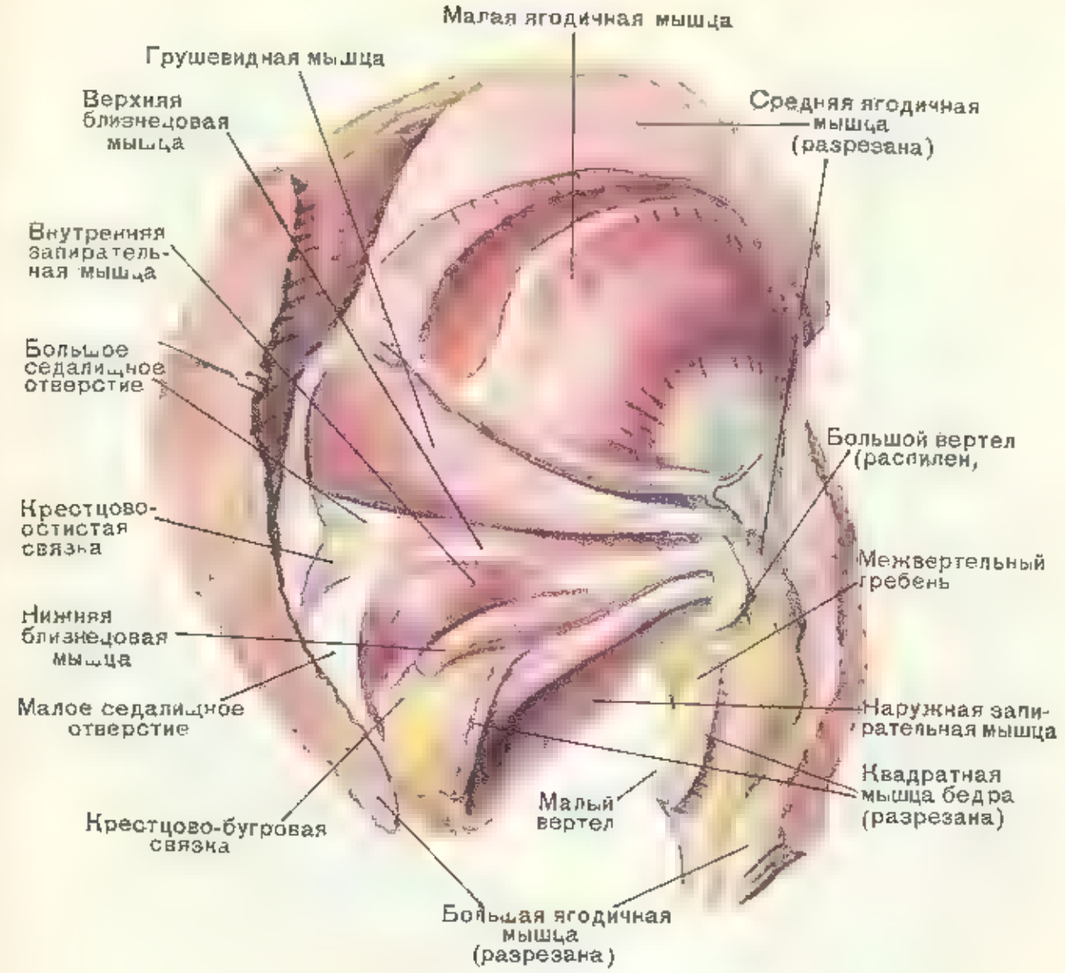

Таблица 37. Мышцы таза сзади.

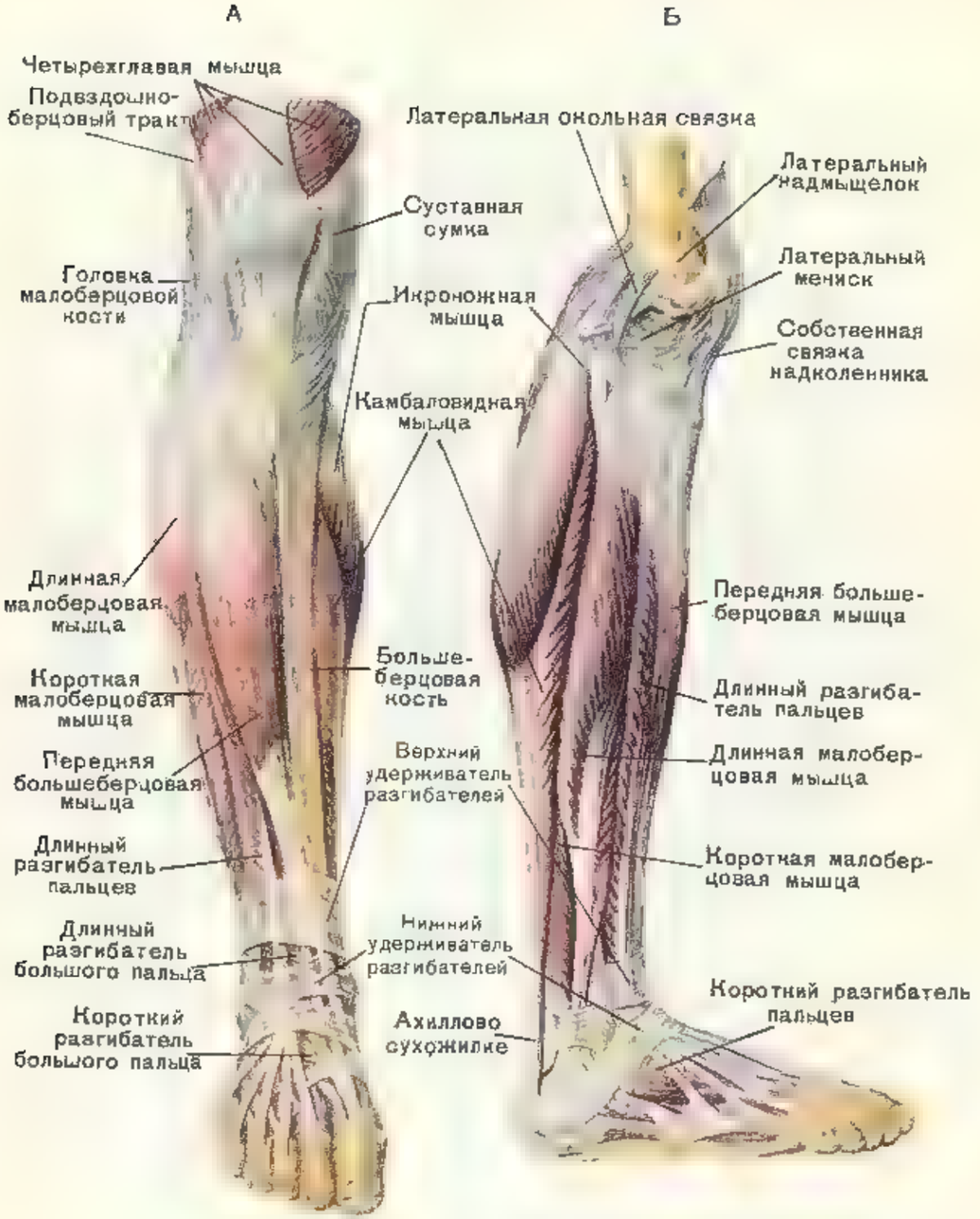

Таблица 38. Мышцы голени:
А — спереди; Б — сбоку

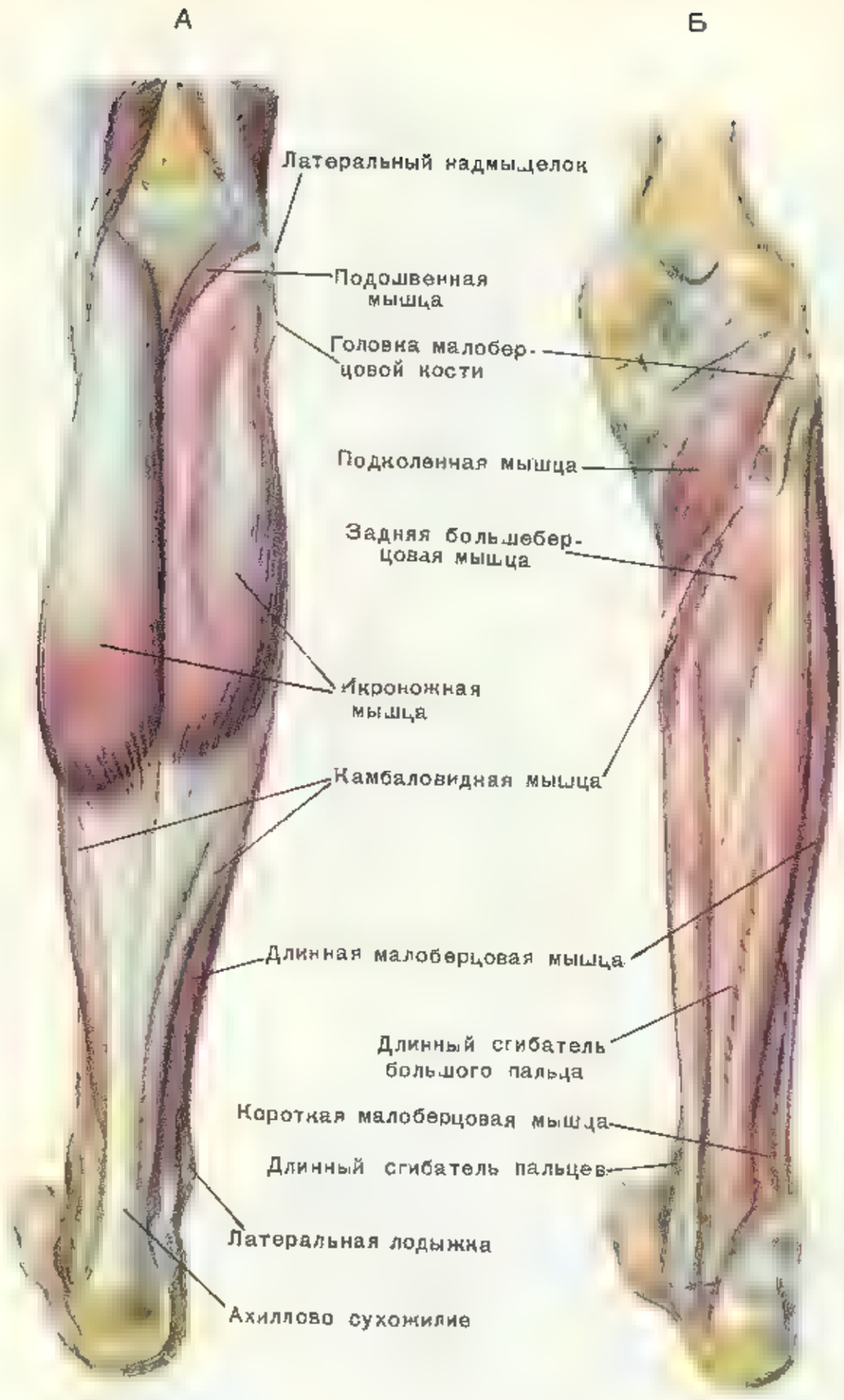

Таблица 39. Мышцы задней группы голени:
А — поверхностный и Б — глубокий слои

Таблица 40. Рентгенограммы стоп:

А — балерины (утолщены диафизы I—III плюсневых костей, особенно I, значительно отклонены кнаружи пальцы, особенно правый, изменены форма и величина сесамовидных костей (X) I плюсно-фалангового сустава) Б — машинистки (по М. Э. Кальвейт).

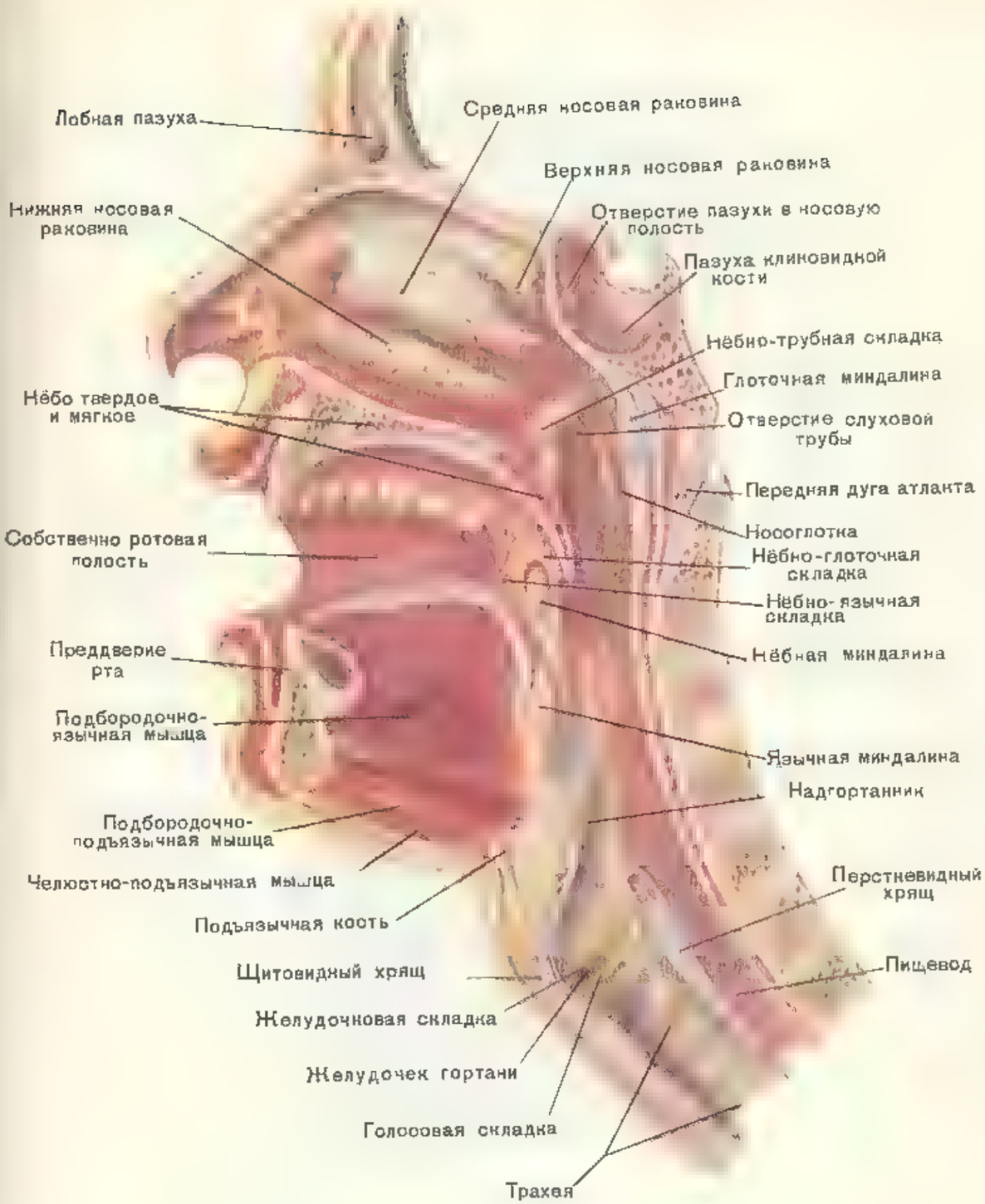

Таблица 41. Носовая и ротовая полости на сагиттальном разрезе.

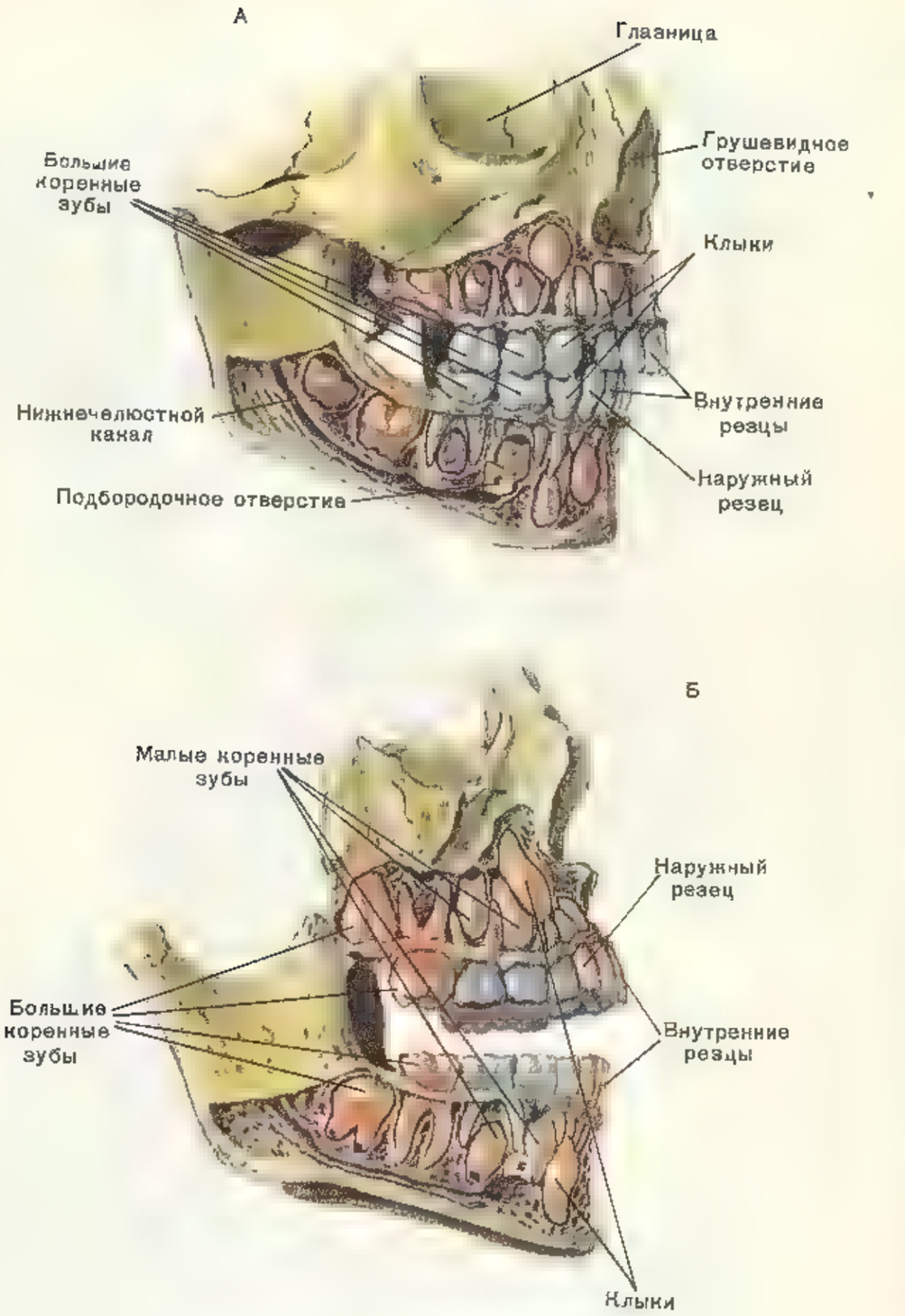

Таблица 42. Челюсти ребенка.

А — до прорезывания постоянных зубов, Б — к 10-летнему возрасту
Кость над корнями зубов удалена. Коричневым цветом изображены постоянные зубы, белым — молочные

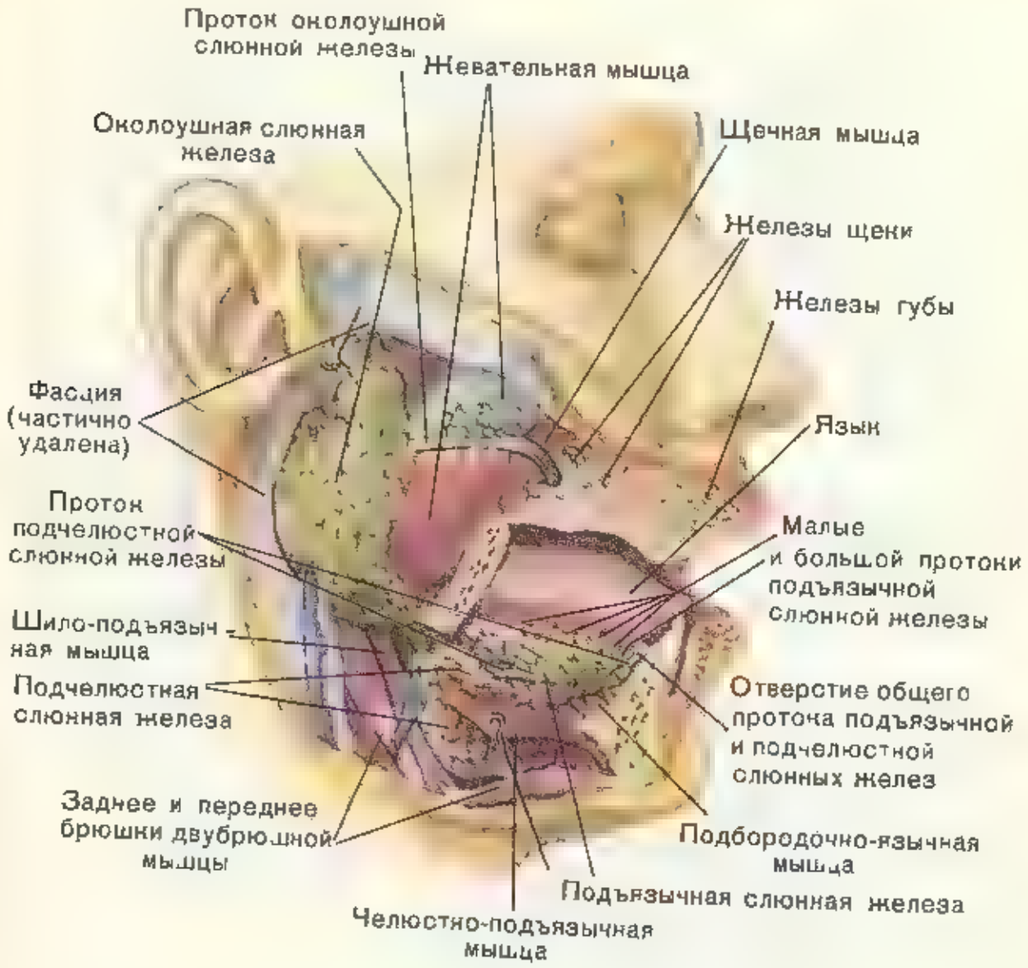

Таблица 43. Слюнные железы.

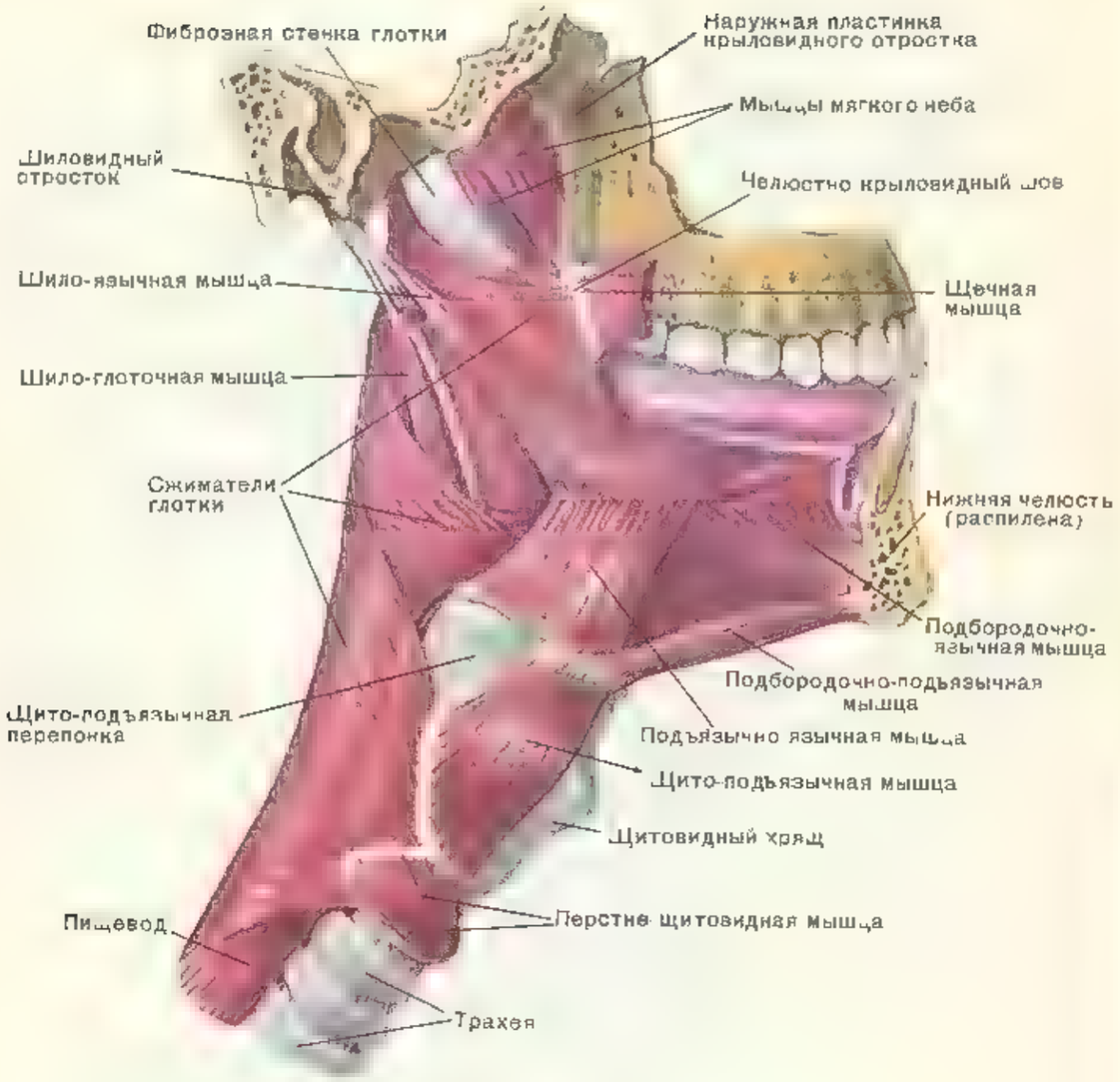

Таблица 44. Мышцы языка и глотки справа.

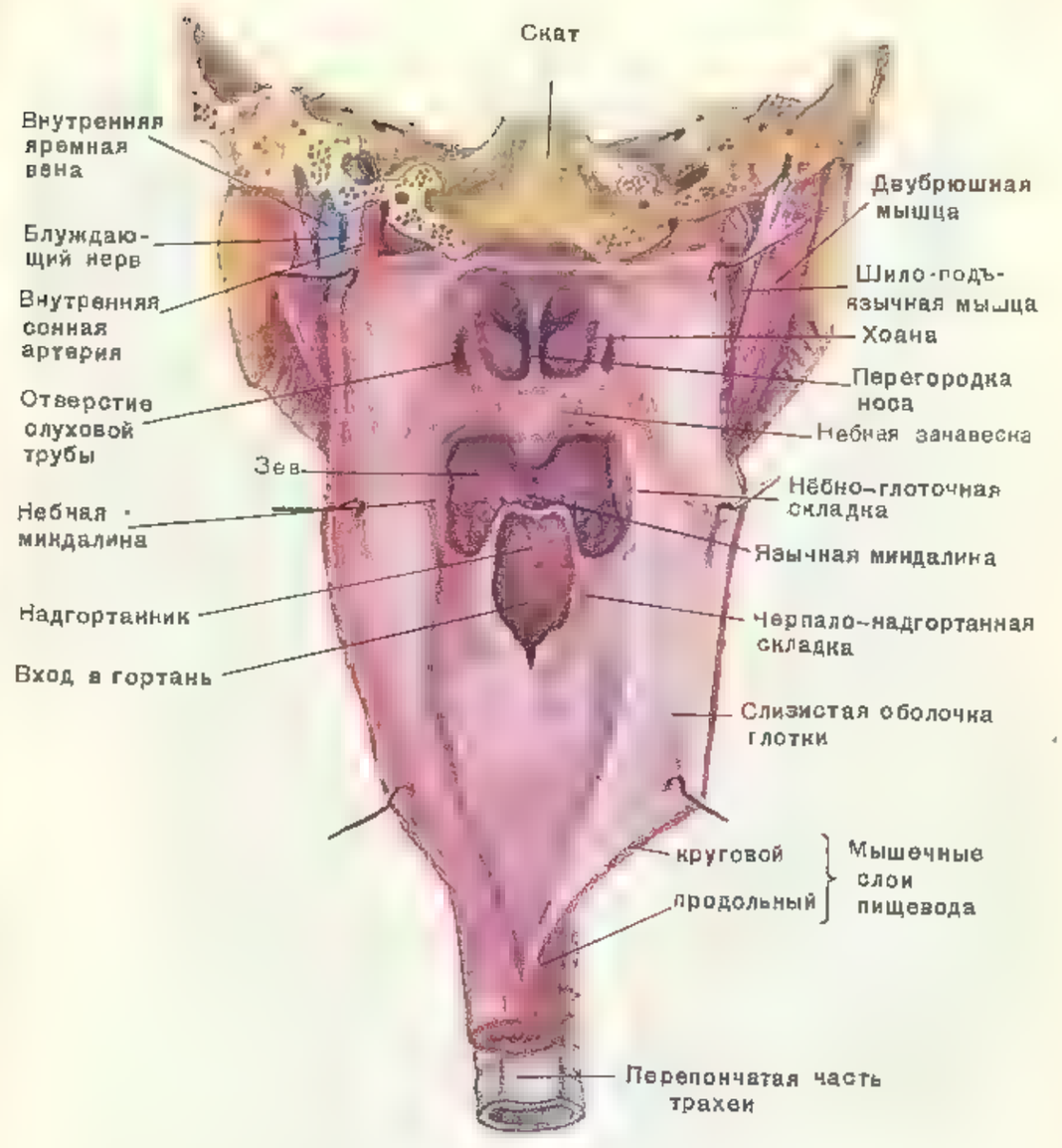

Таблица 45. Полость глотки, вскрытая сзади

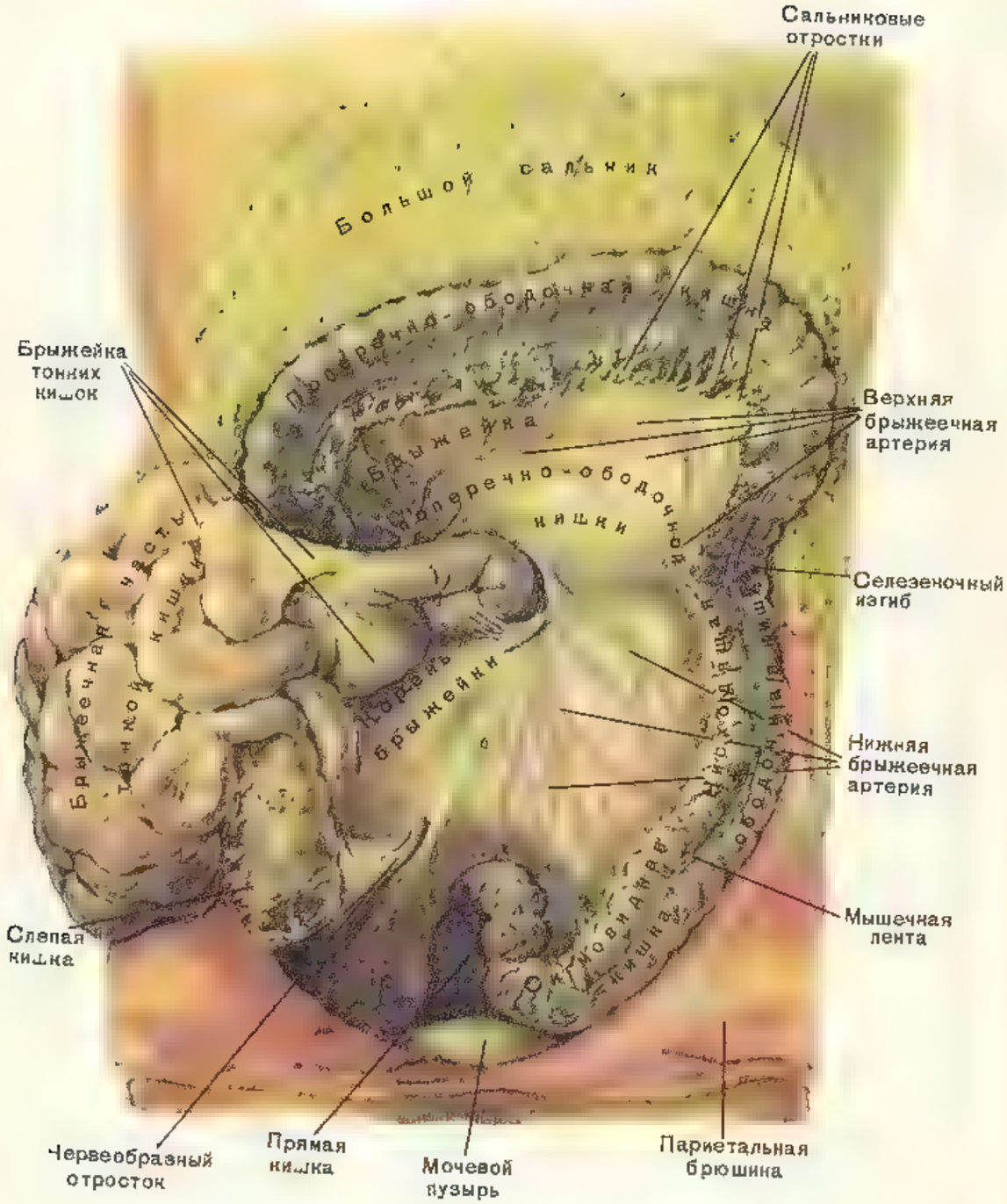

Таблица 46. Положение кишечника в брюшной полости

Большой сальник с поперечной кишкой отклонен вверх, а петля тонких кишок — вправо

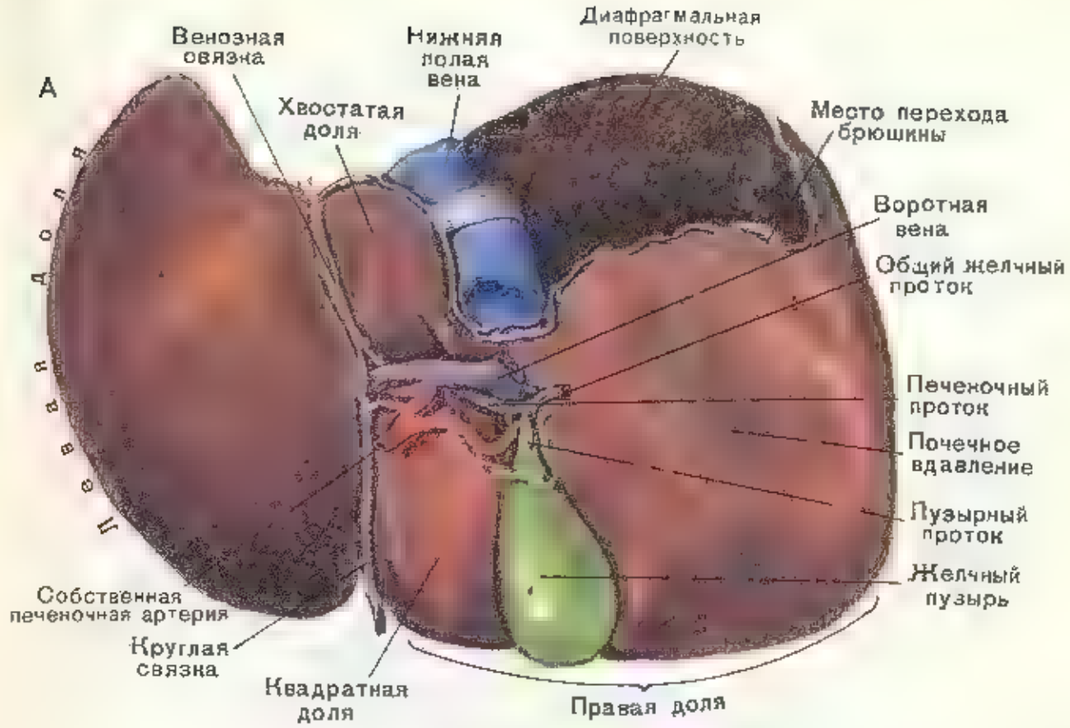

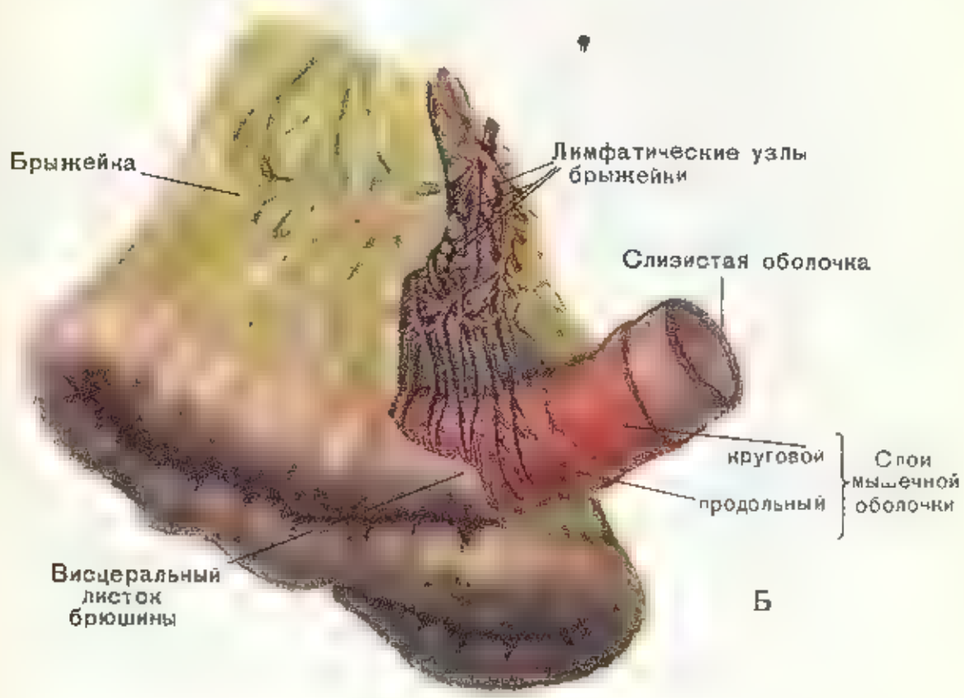

Таблица 47. Нижняя поверхность печени (А) и петля тонкой кишки на брыжейке (Б).

Часть одного из листков брыжейки отслоена и удалена вместе с висцеральной брюшиной кишки

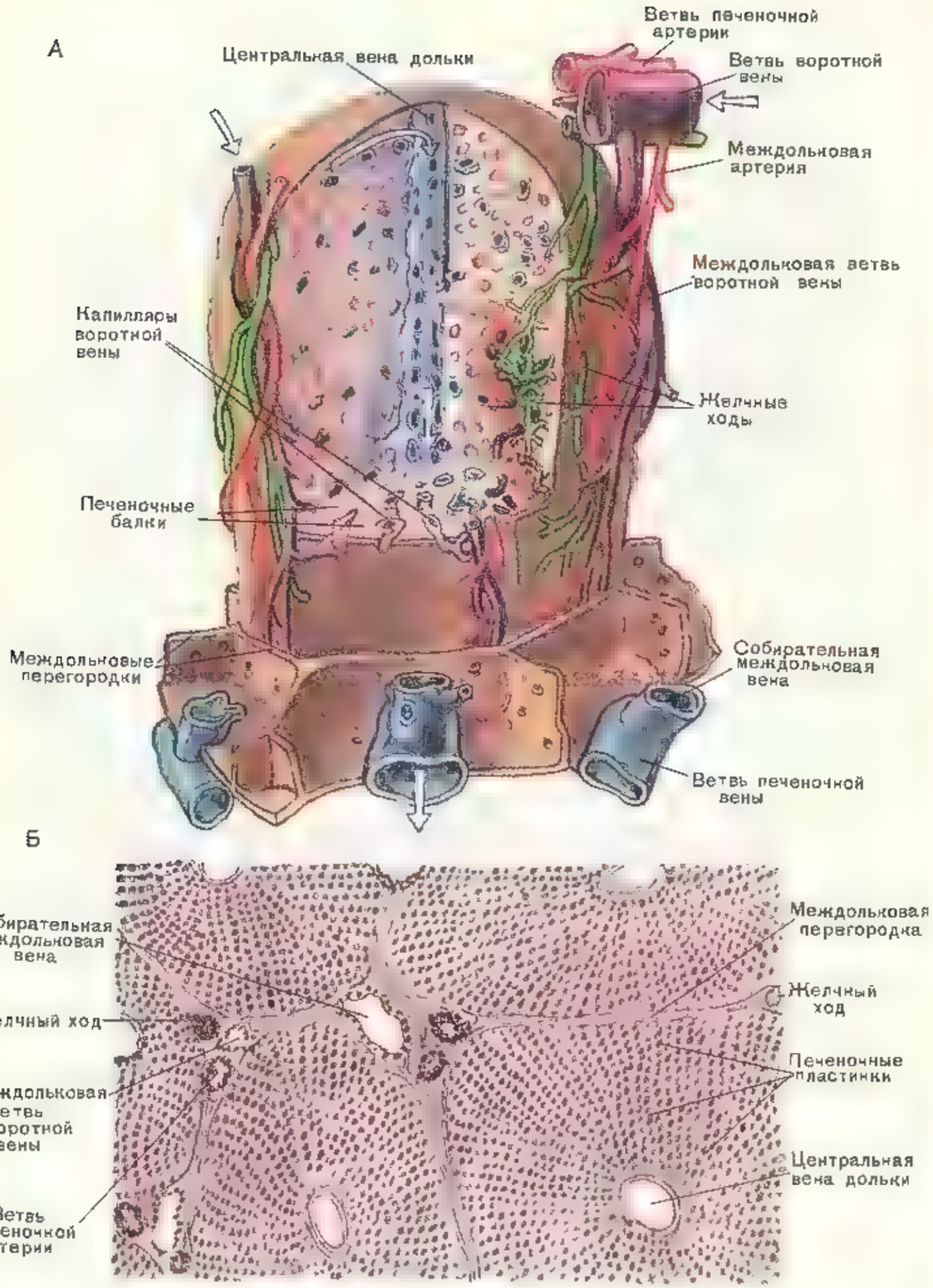

Таблица 48. Строение печени

А — реконструированная печеночная долька (стрелки — направление тока крови), Б — поперечный разрез через печень.

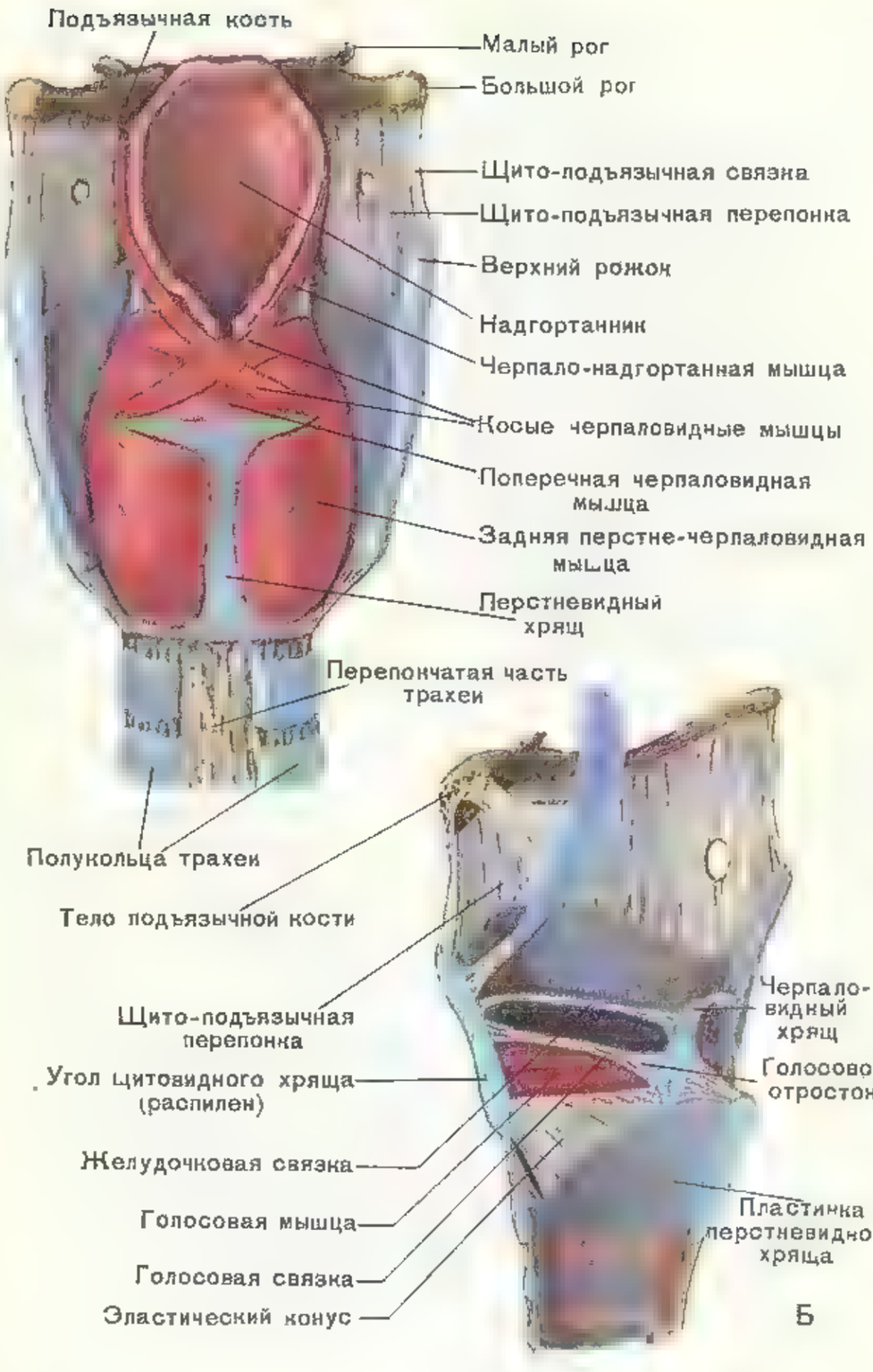

Таблица 49. Гортань:

А — мышцы задней поверхности, Б — мышцы и связки на сагиттальном разрезе В эластическом конусе сделано отверстие, чтобы показать голосовую мышцу

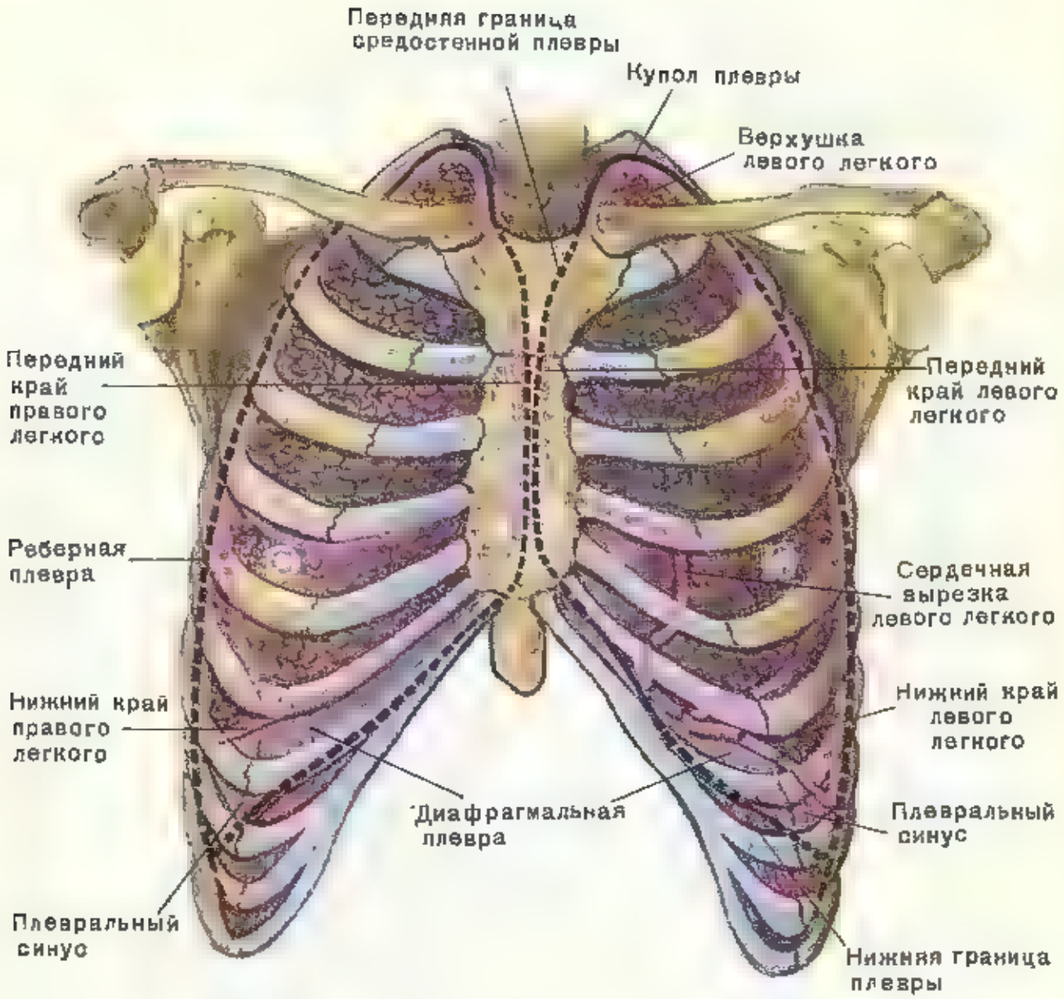

Таблица 50. Положение легких в грудной клетке.

Розовой линией обозначены границы легких и их долей, черной — париетальный листок плевры.

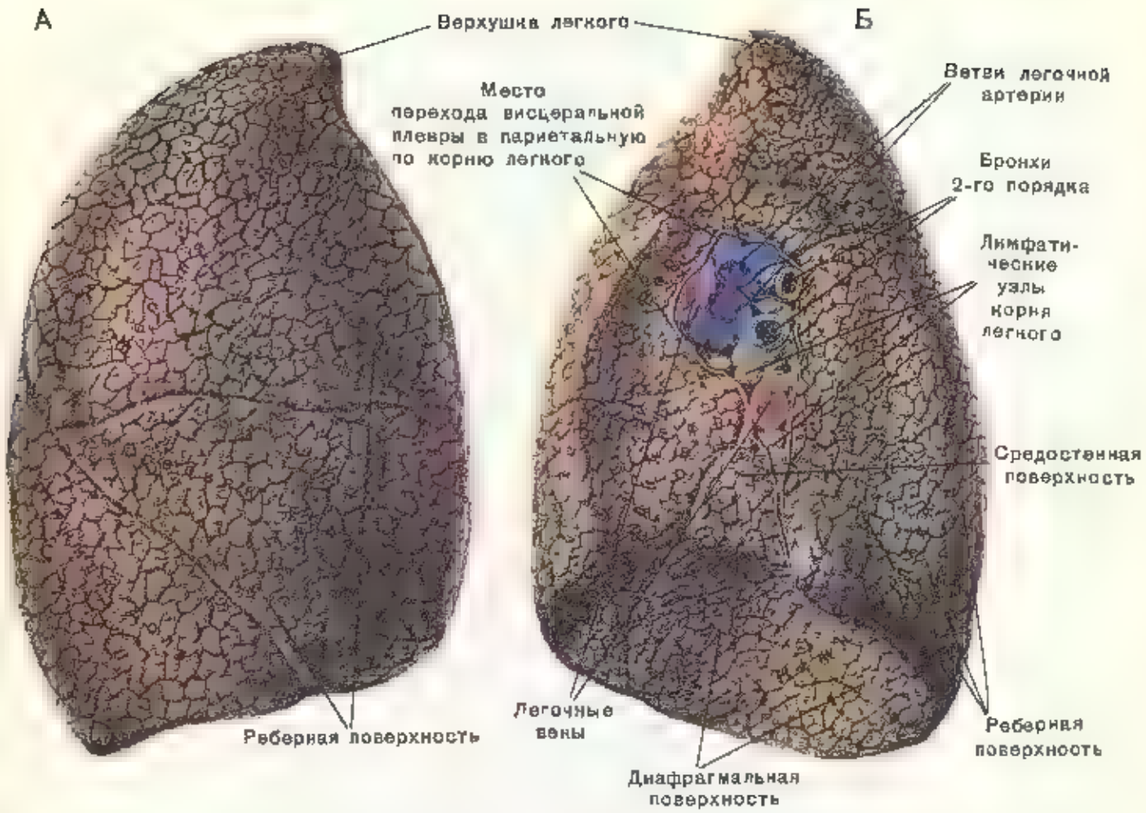

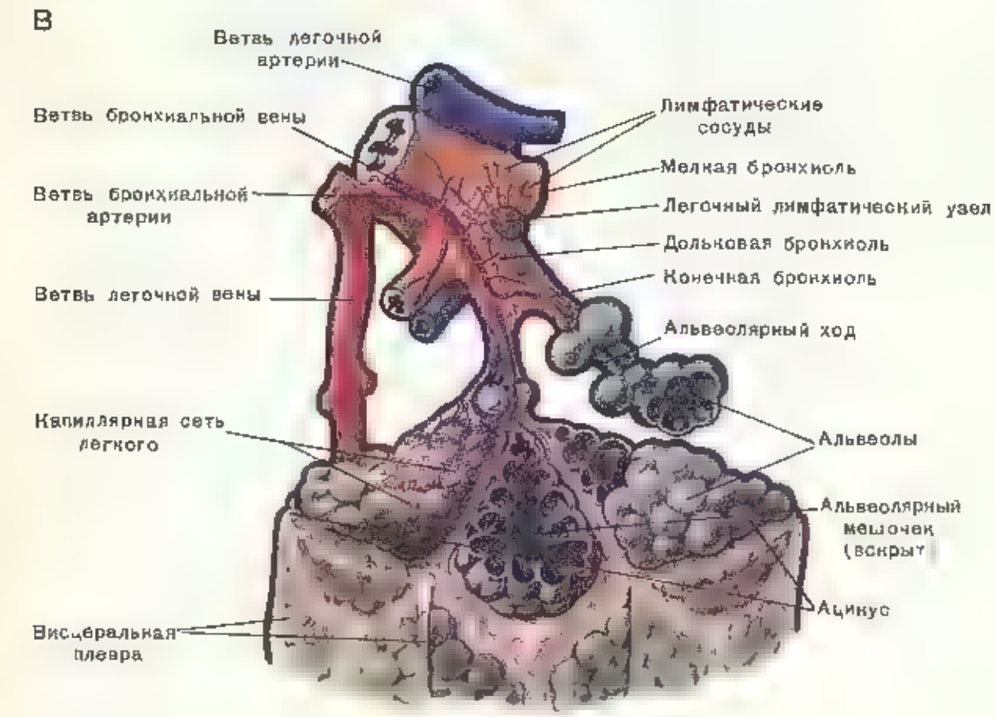

Таблица 51. Легкое (правое):

А — снаружи, Б — средостенная поверхность; В — схема дольки

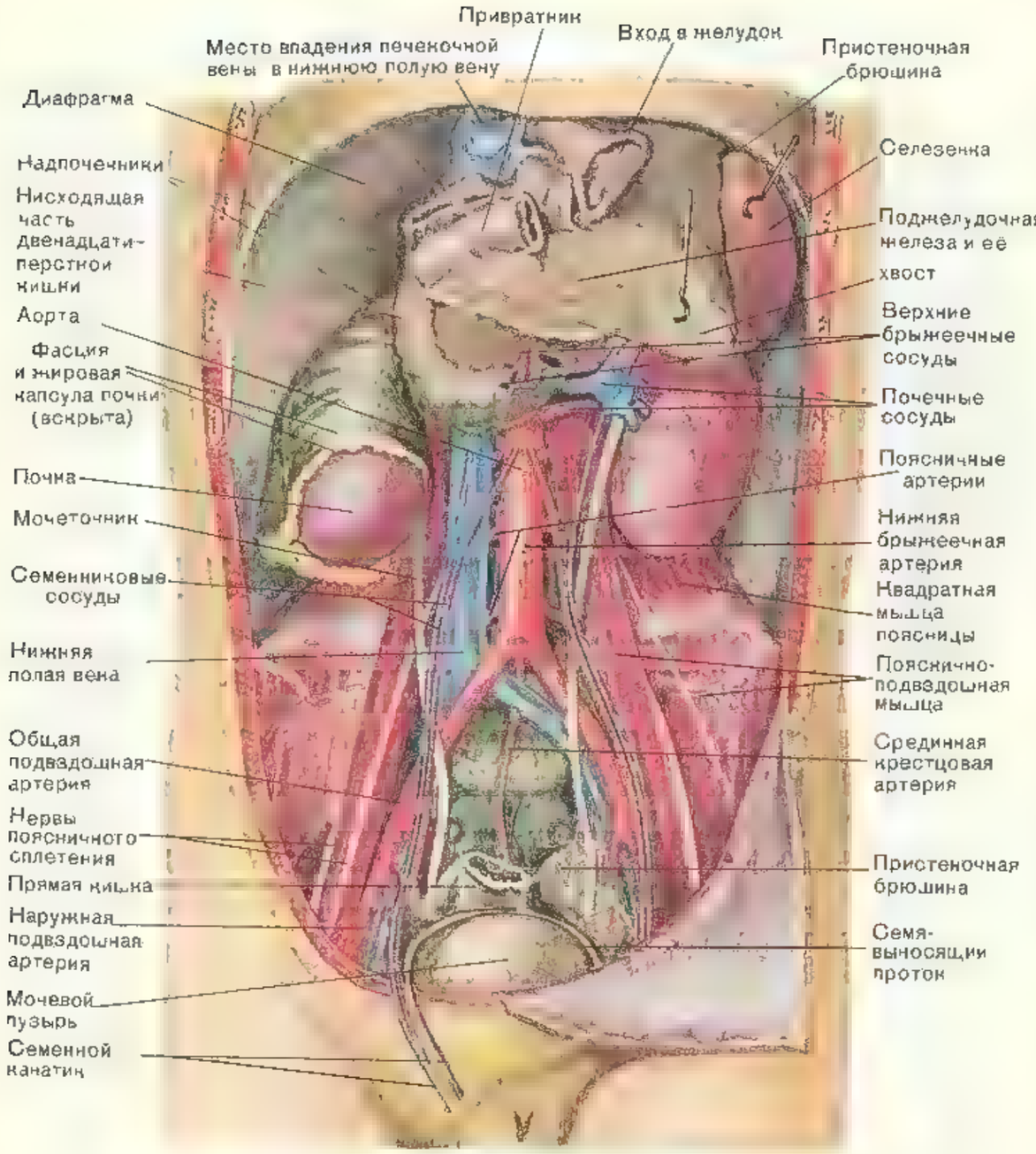

Таблица 52. Глубоко расположенные органы брюшной полости

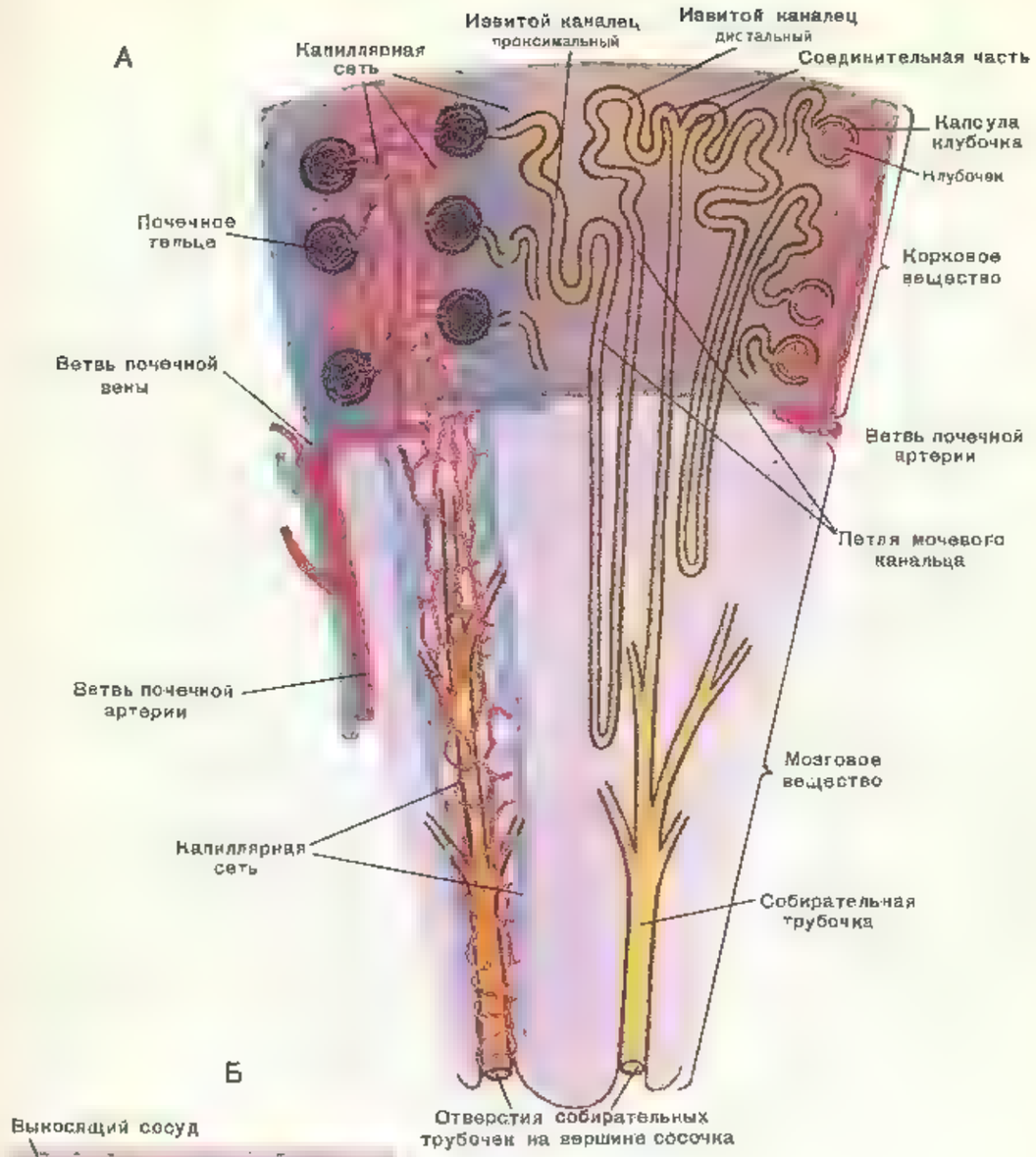

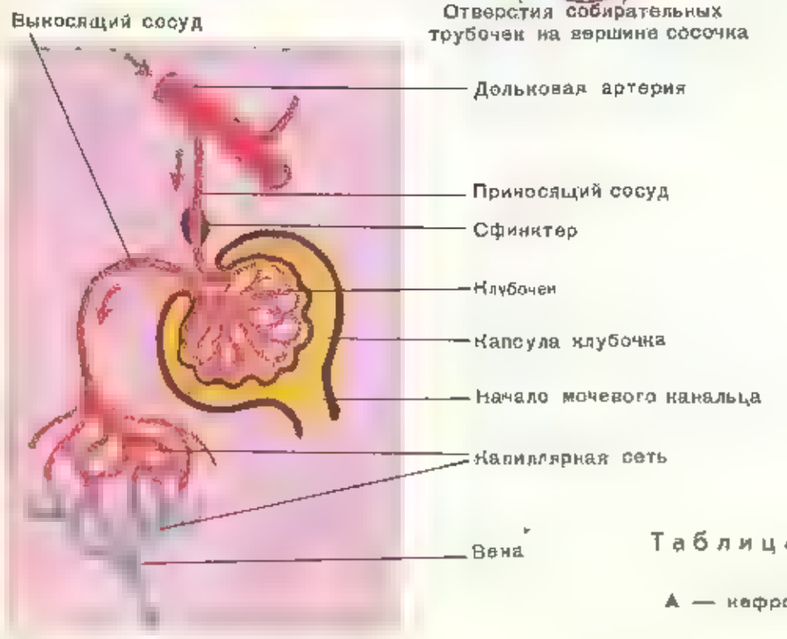

Таблица 53. Строение почки (схема):
А — нефроны, Б — почечное тельце

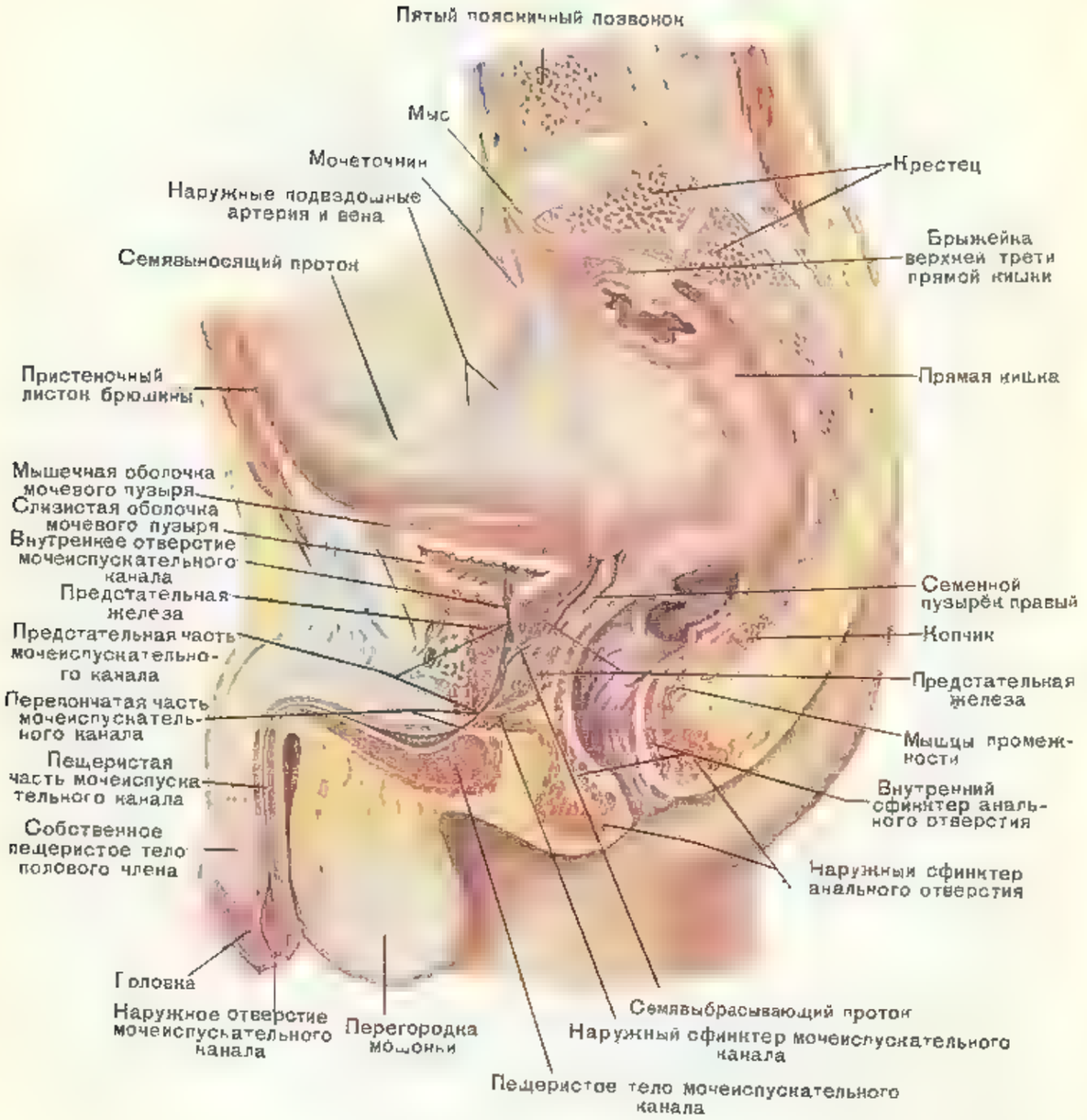

Таблица 54. Сагиттальный разрез через таз мужчины

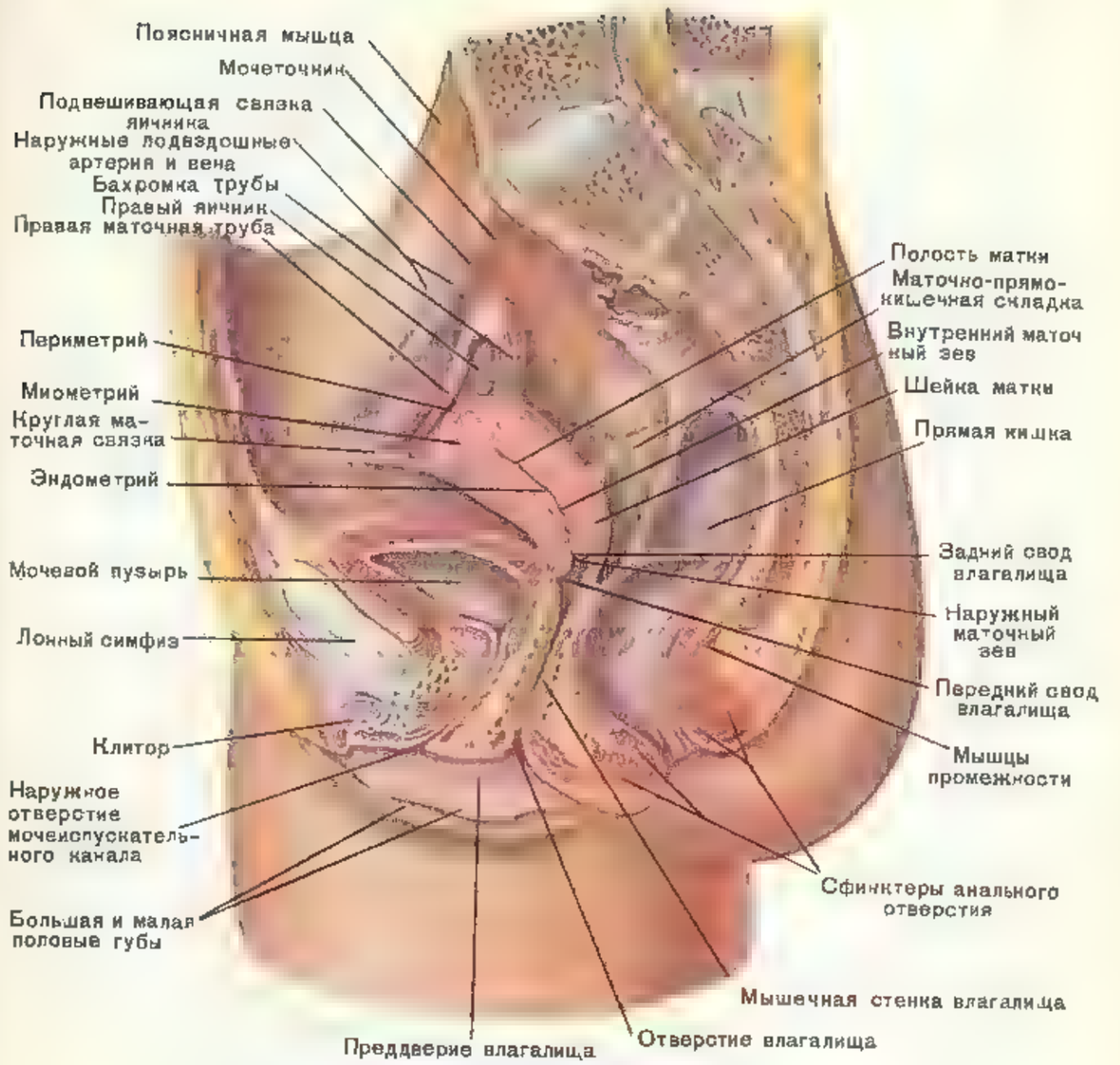

Таблица 55. Сагиттальный разрез через таз женщины.

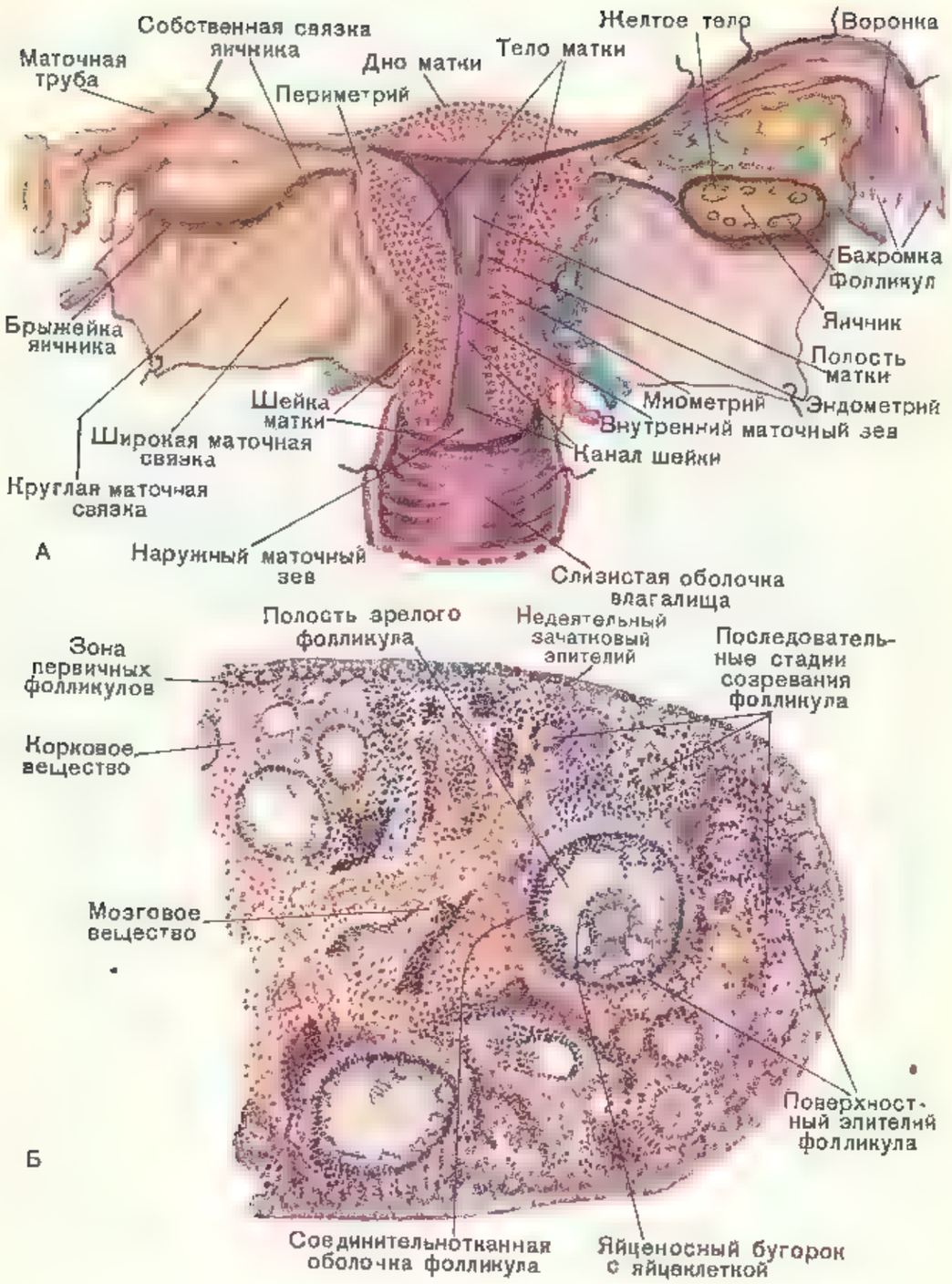

Таблица 56. Женские половые органы:
А — сзади (органы вскрыты, справа удален задний листок широкой маточной связки); Б — микроскопическое строение яичника.

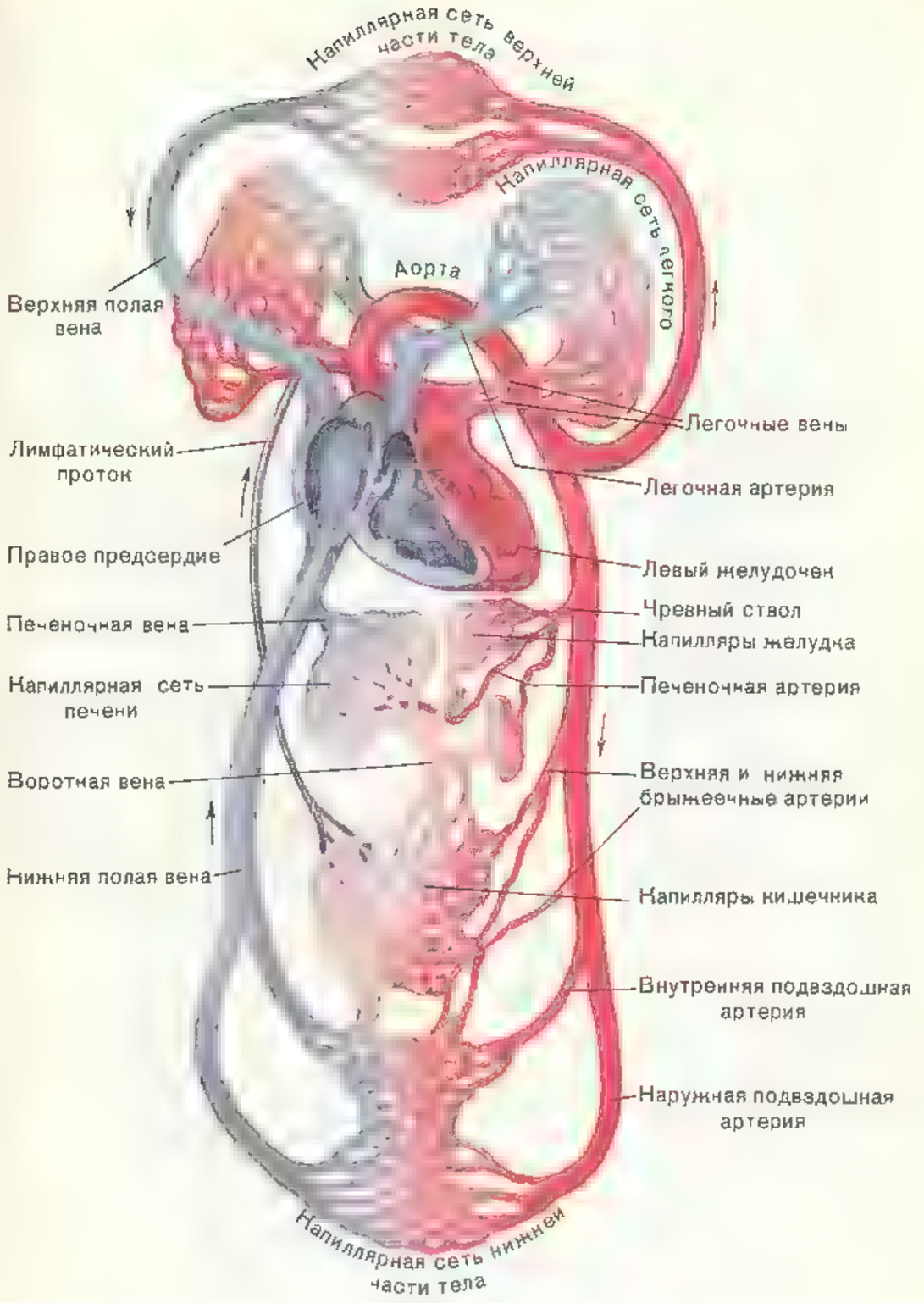

Таблица 57. Схема кровообращения.

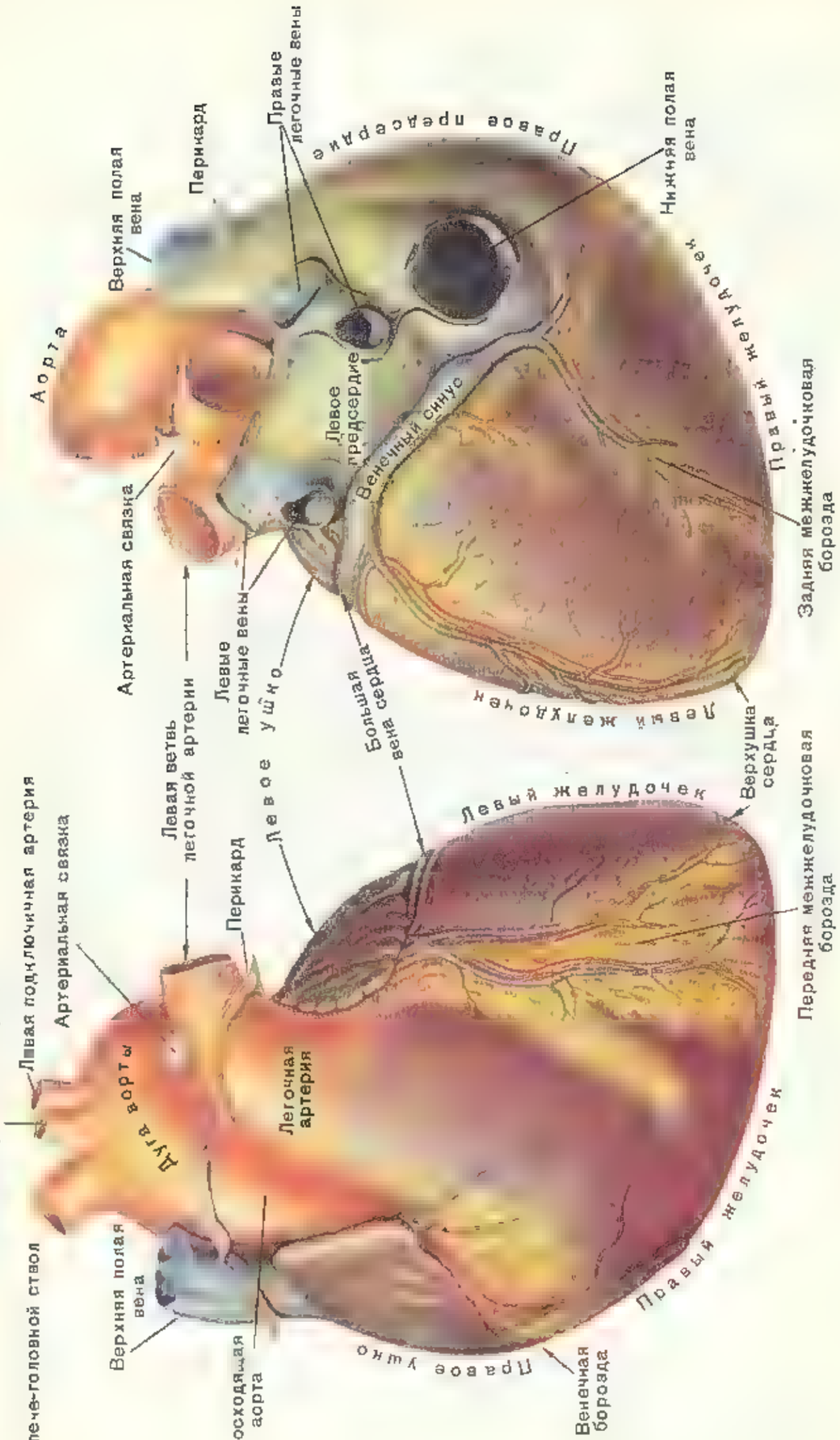

А Б

Таблица 58. Сердце: А — спереди, Б — сзади.

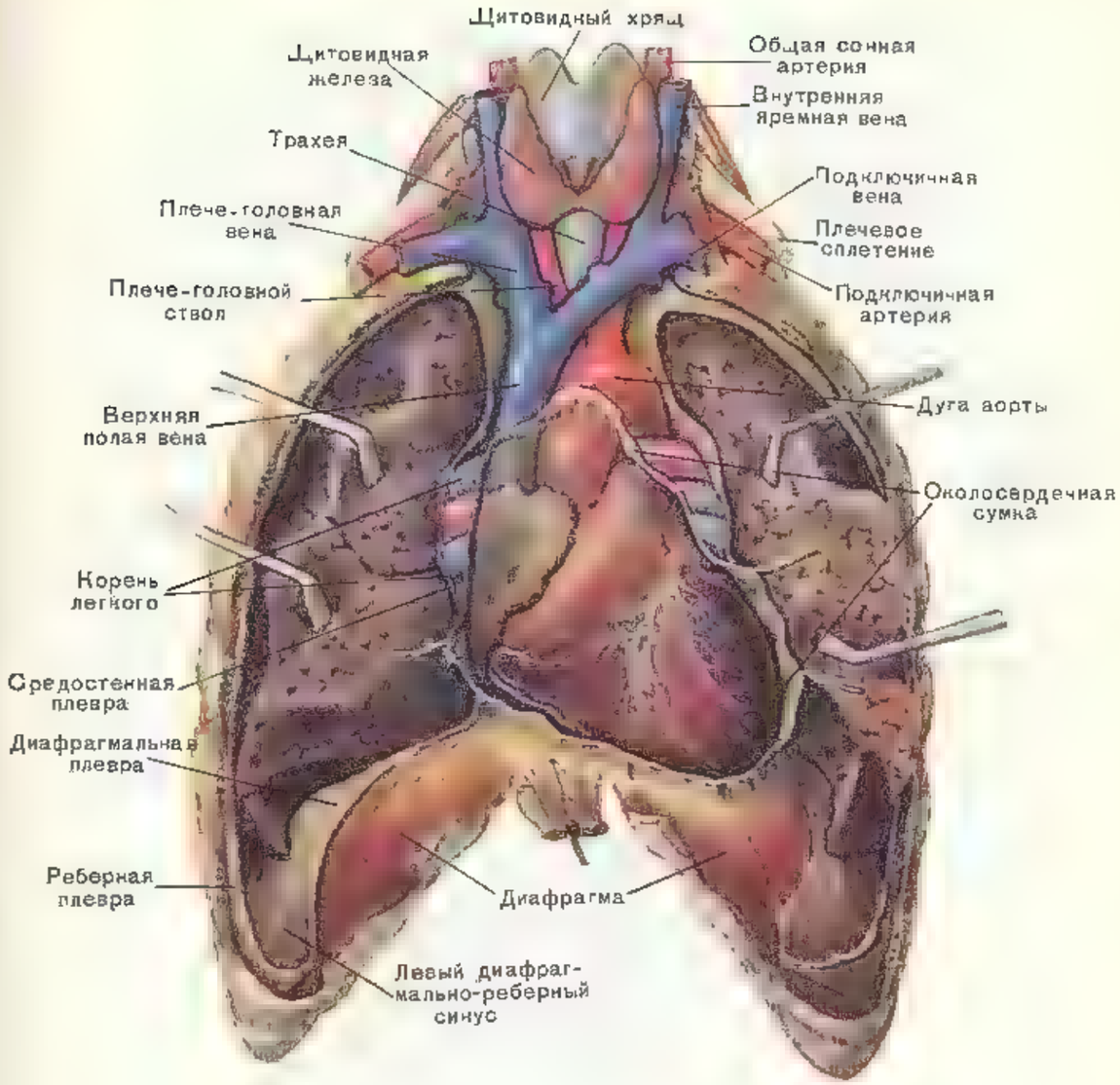

Таблица 59. Положение сердца.

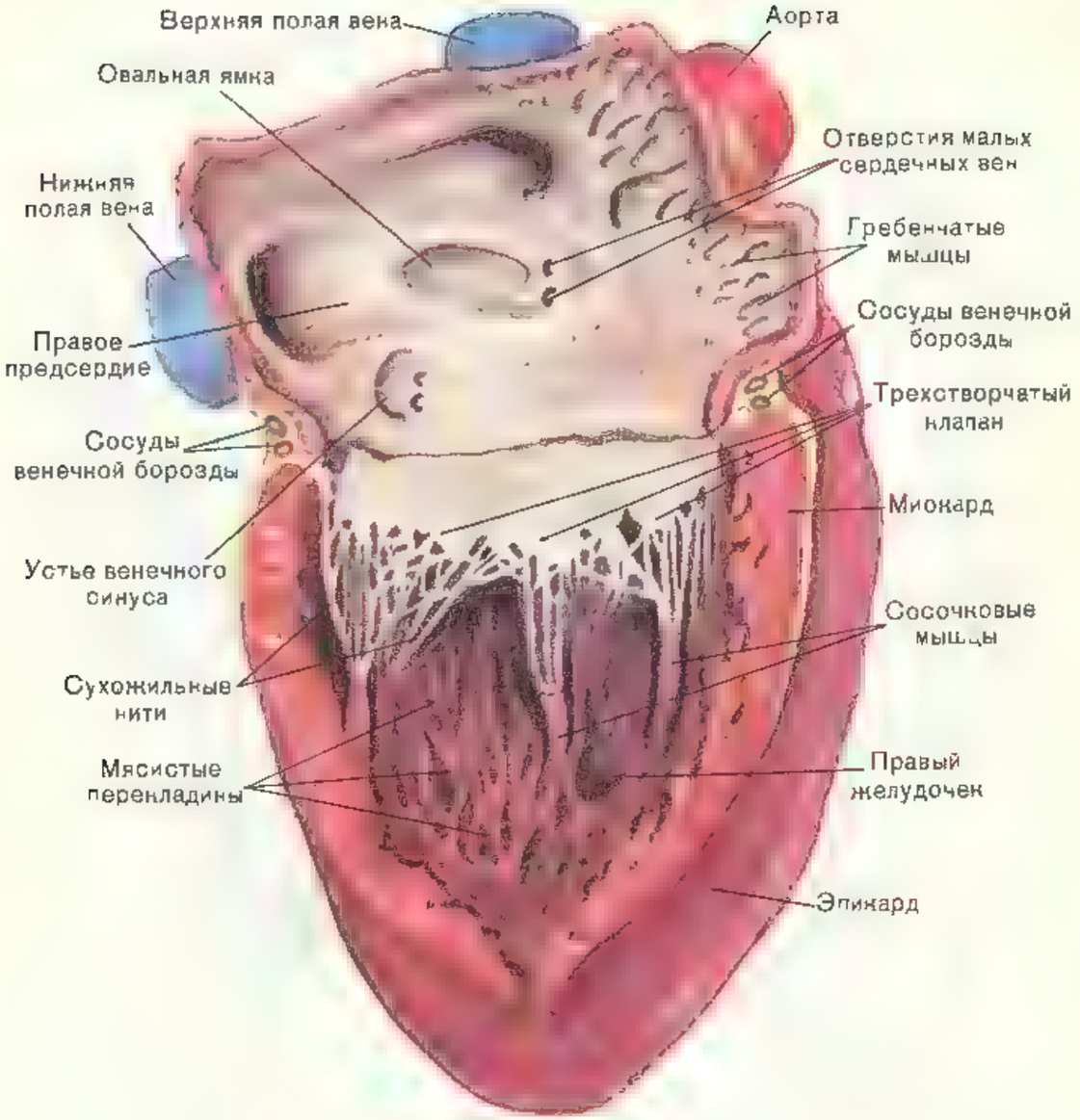

Таблица 60. Правая половина сердца (вскрыта).

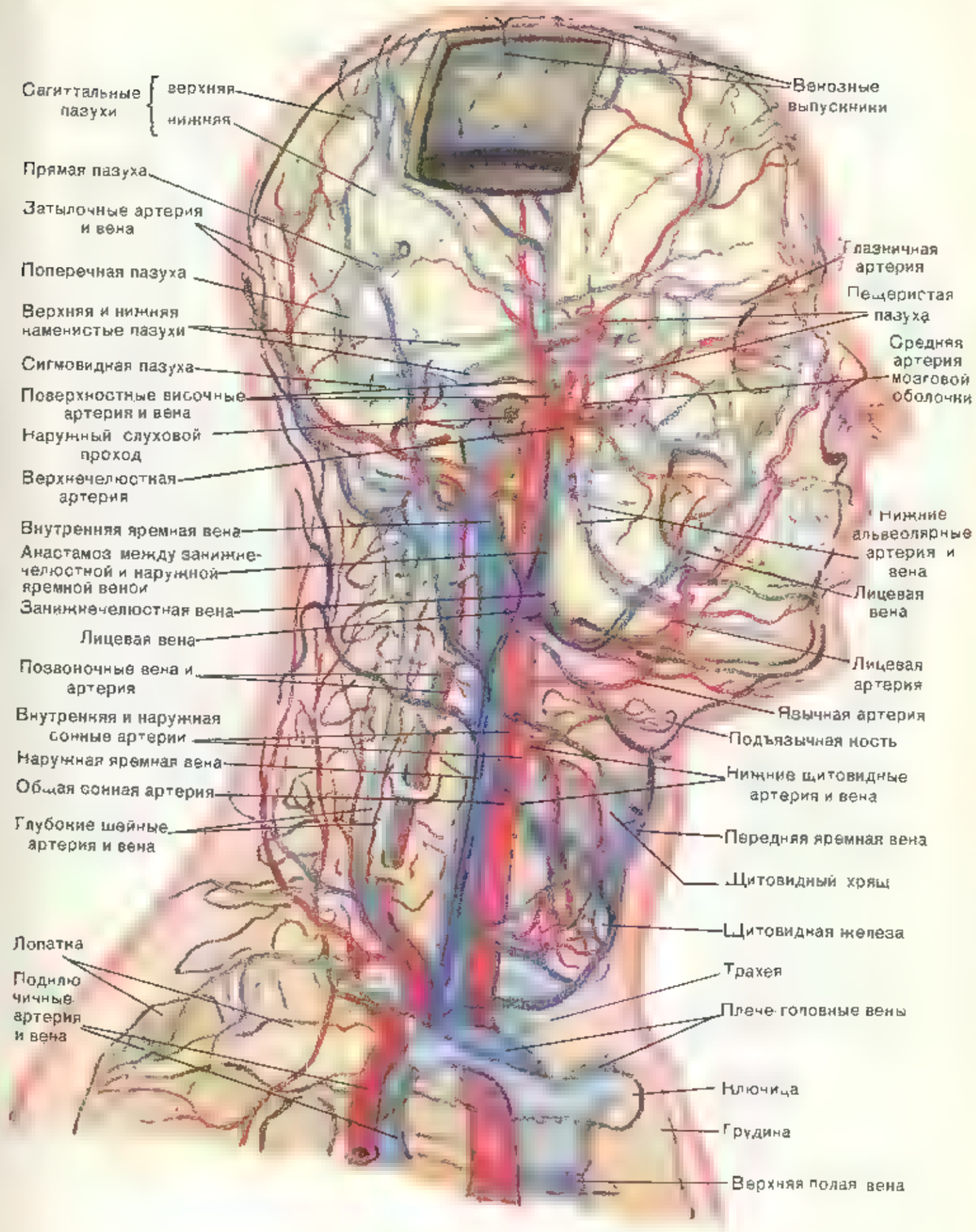

Таблица 61 Артерии и вены головы и шеи (схема).

В верхней части черепа выпилен четырехугольник, чтобы показать большой серповидный отросток с пазухами. Ослабленным красным и синим цветами показаны артерии и вены, лежащие внутри черепа и под костями туловища.

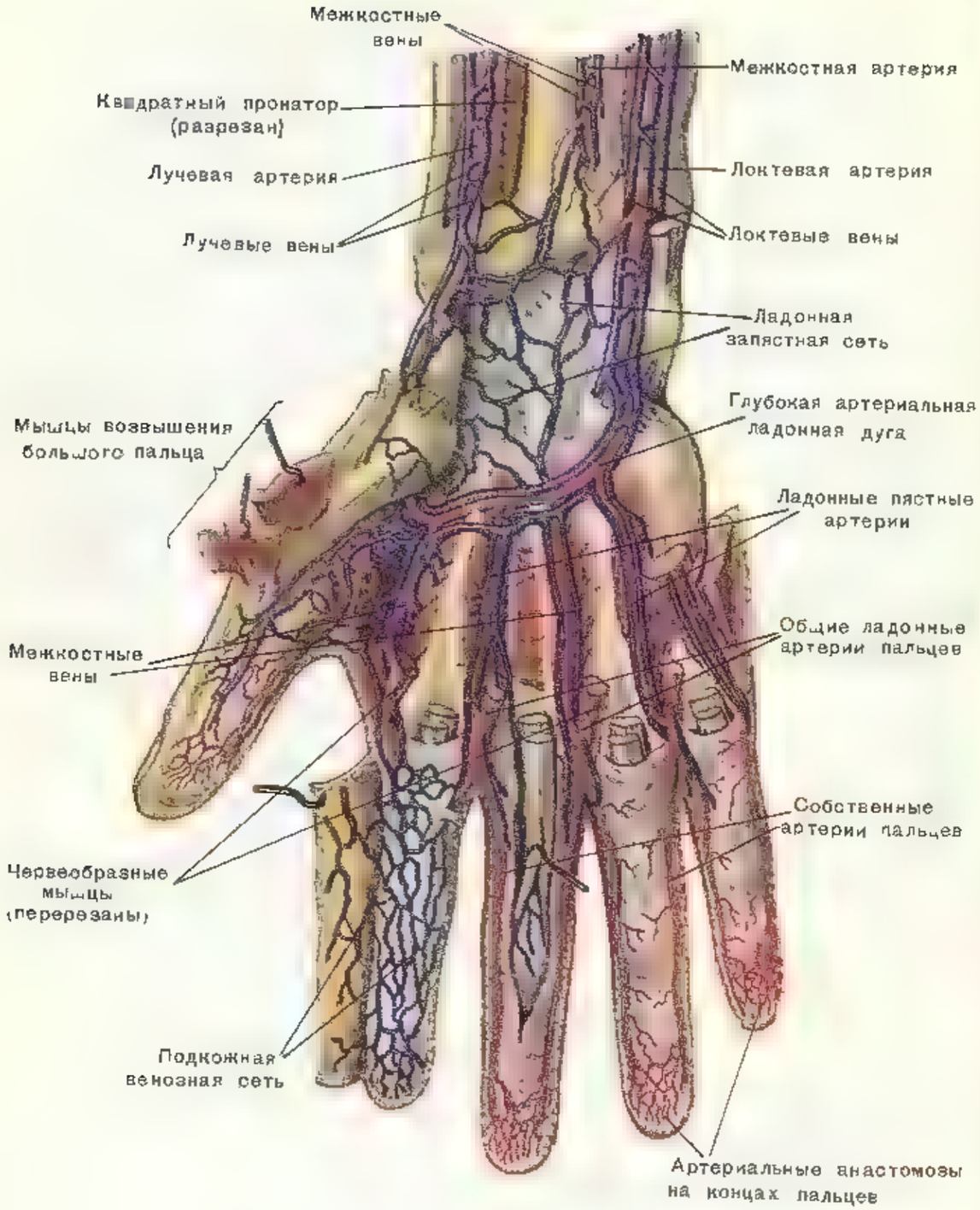

Таблица 62. Артерии и вены правой ладони.
Мышцы возвышений большого пальца и мизинца отрезаны

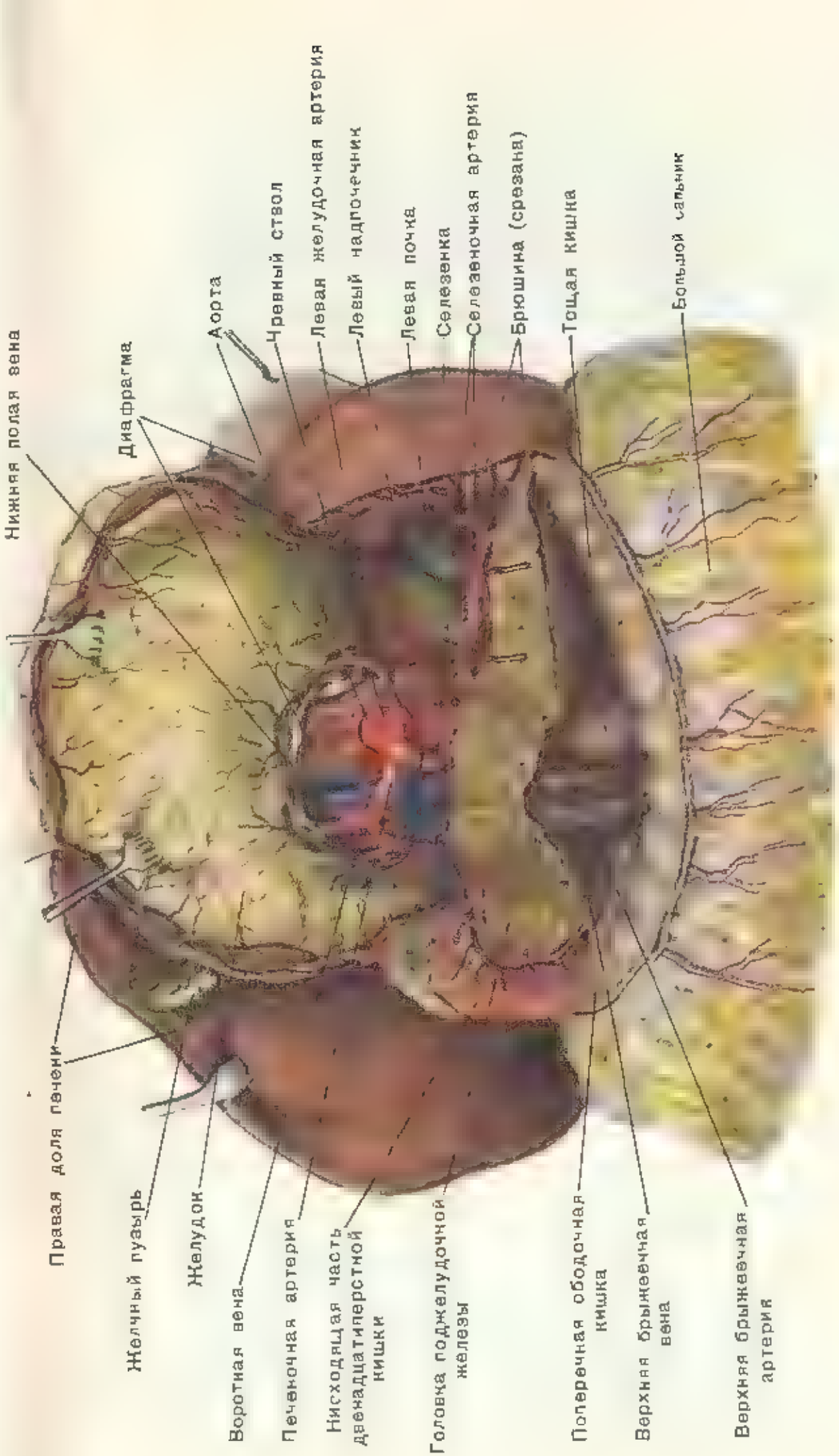

Таблица 63. Чревный ствол.
Желудок и печень откинуты кверху, часть брюшины удалена

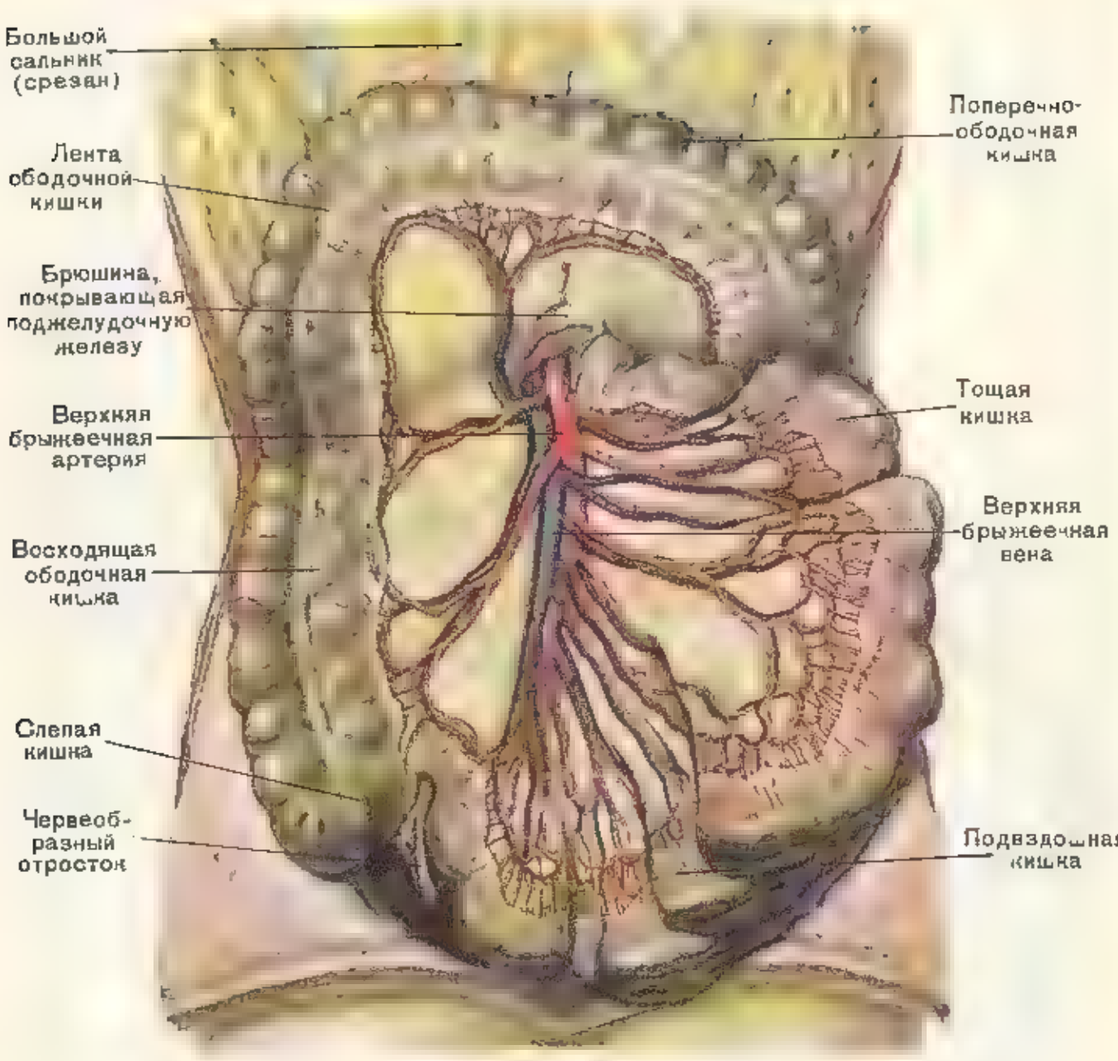

Таблица 64. Верхние брыжеечные артерия и вена.

Петли тонкой кишки оттянуты влево, поперечная ободочная кишка — кверху, один листок брыжеек удален

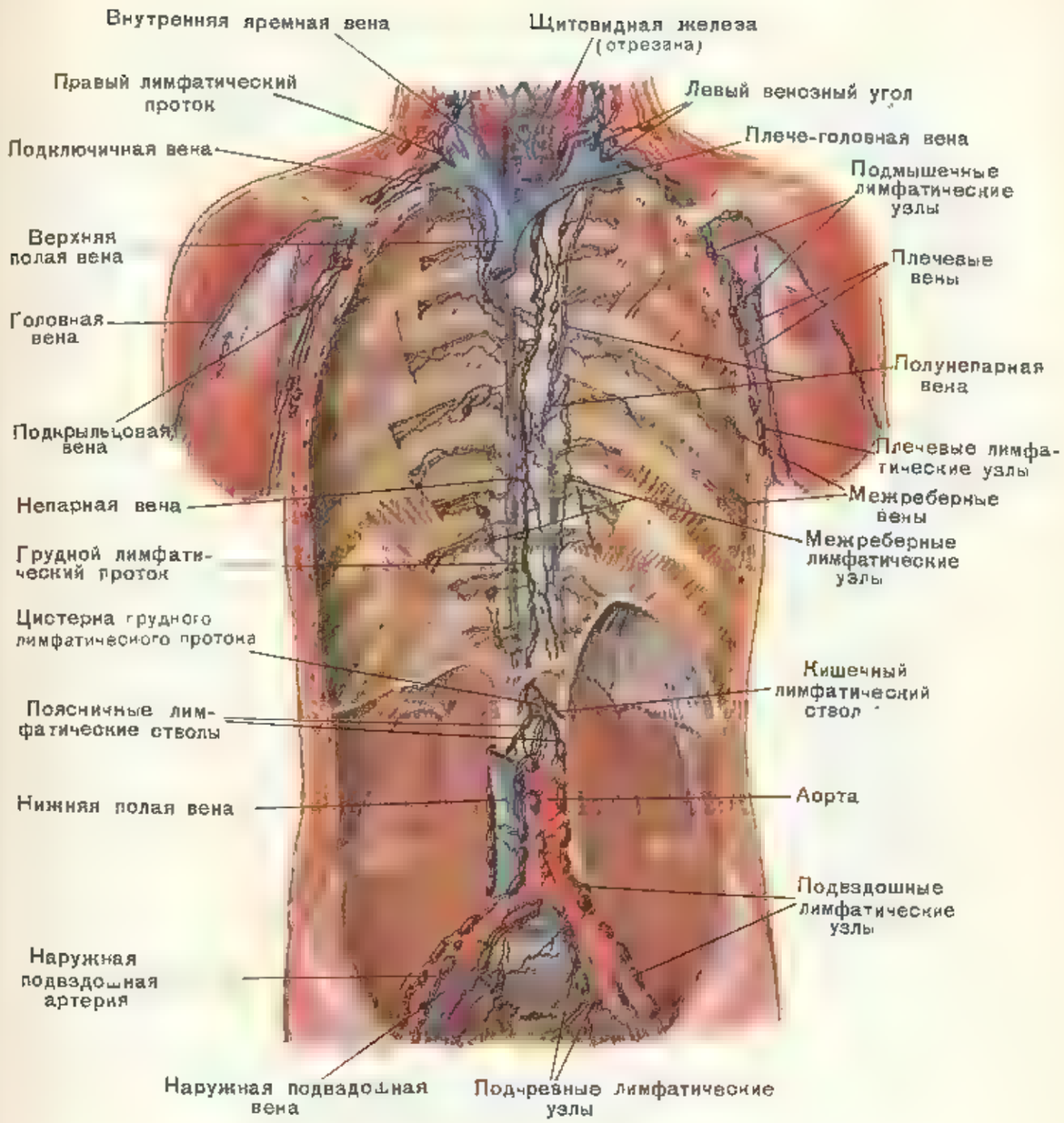

Таблица 65. Венозные и лимфатические сосуды задней стенки туловища.

Лимфатические образования изображены коричневым цветом

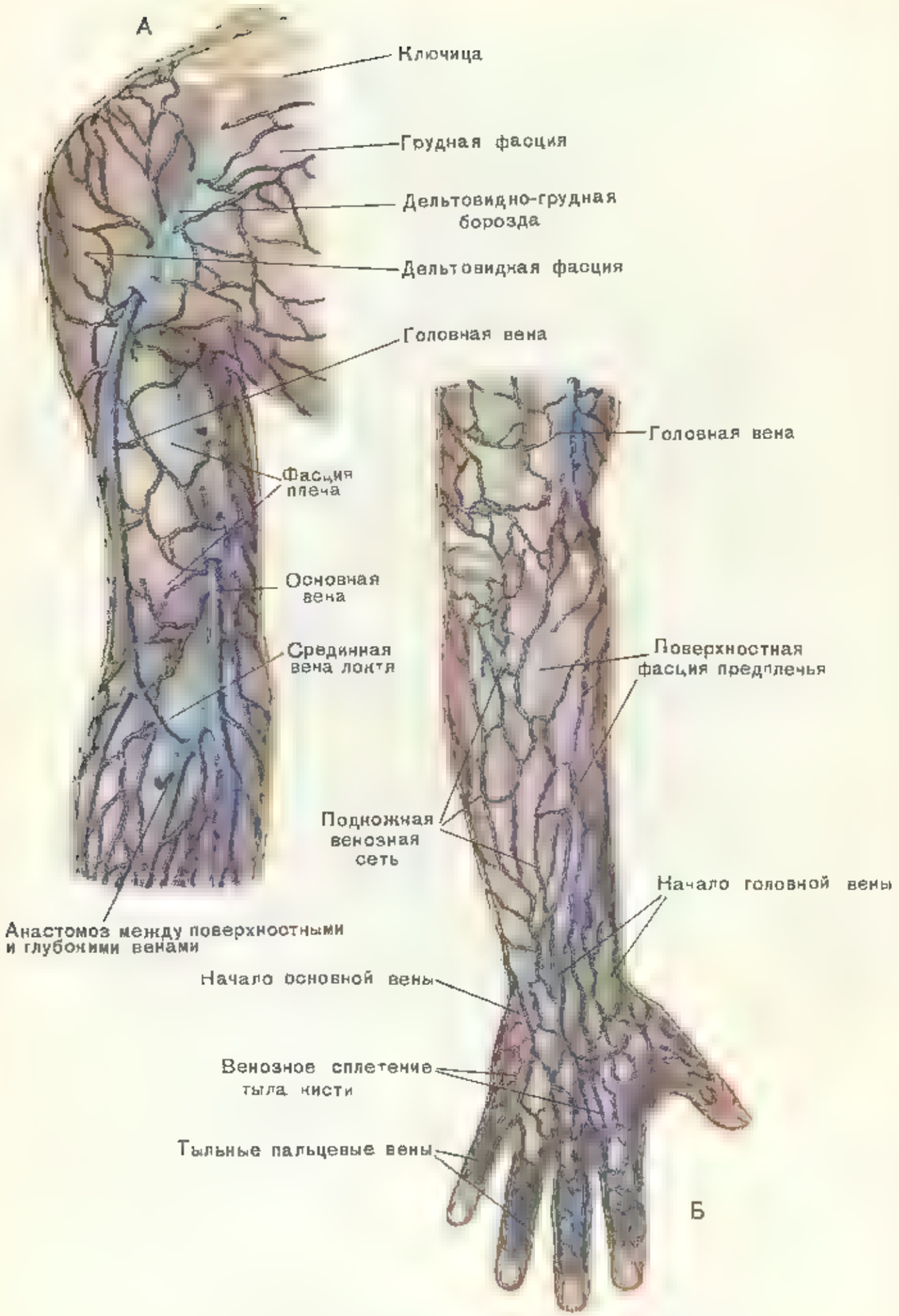

Таблица 66. Поверхностные вены правой руки:
А — на передней; Б — на тыльной поверхности

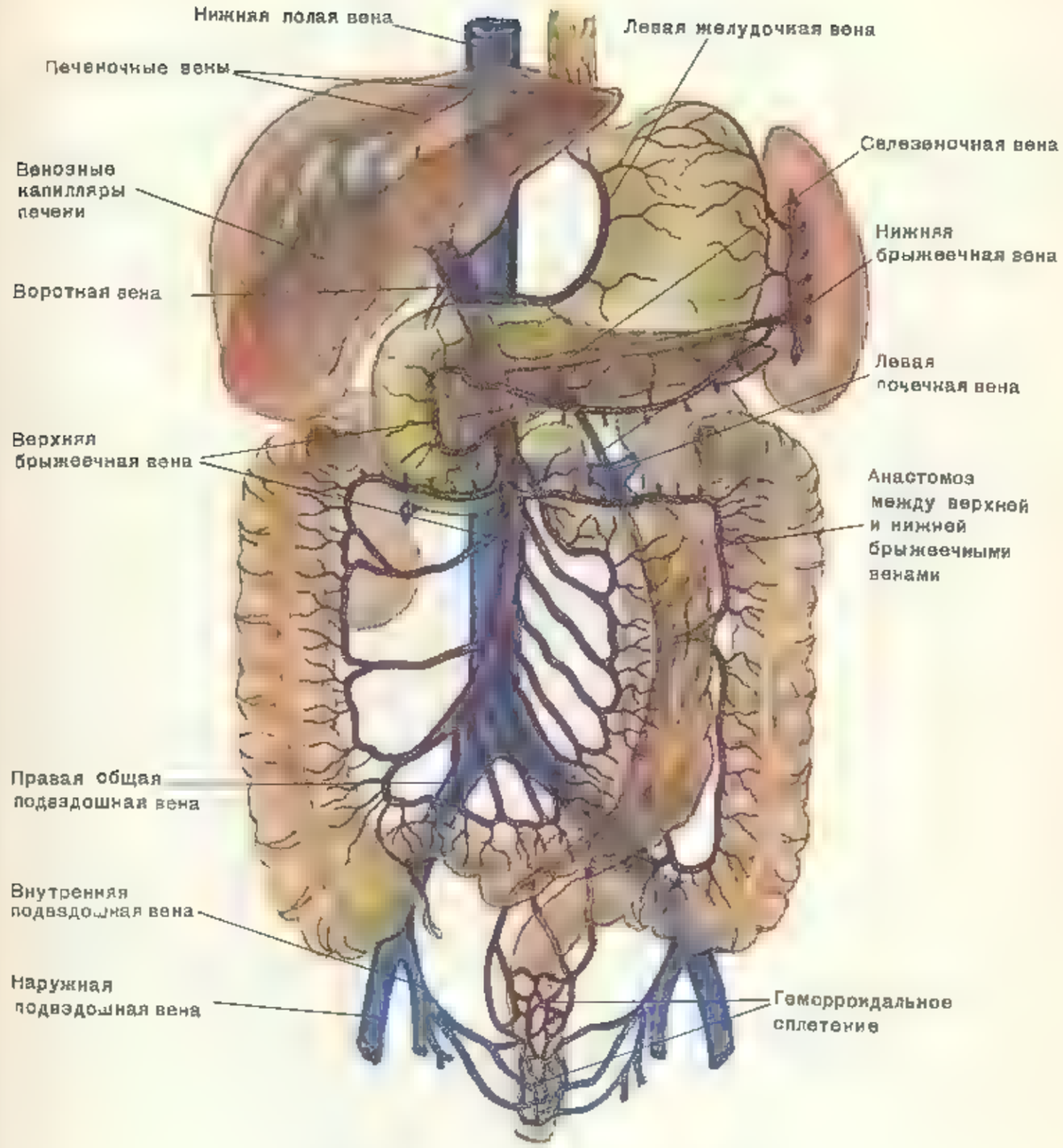

Таблица 67. Система воротной вены (схема).

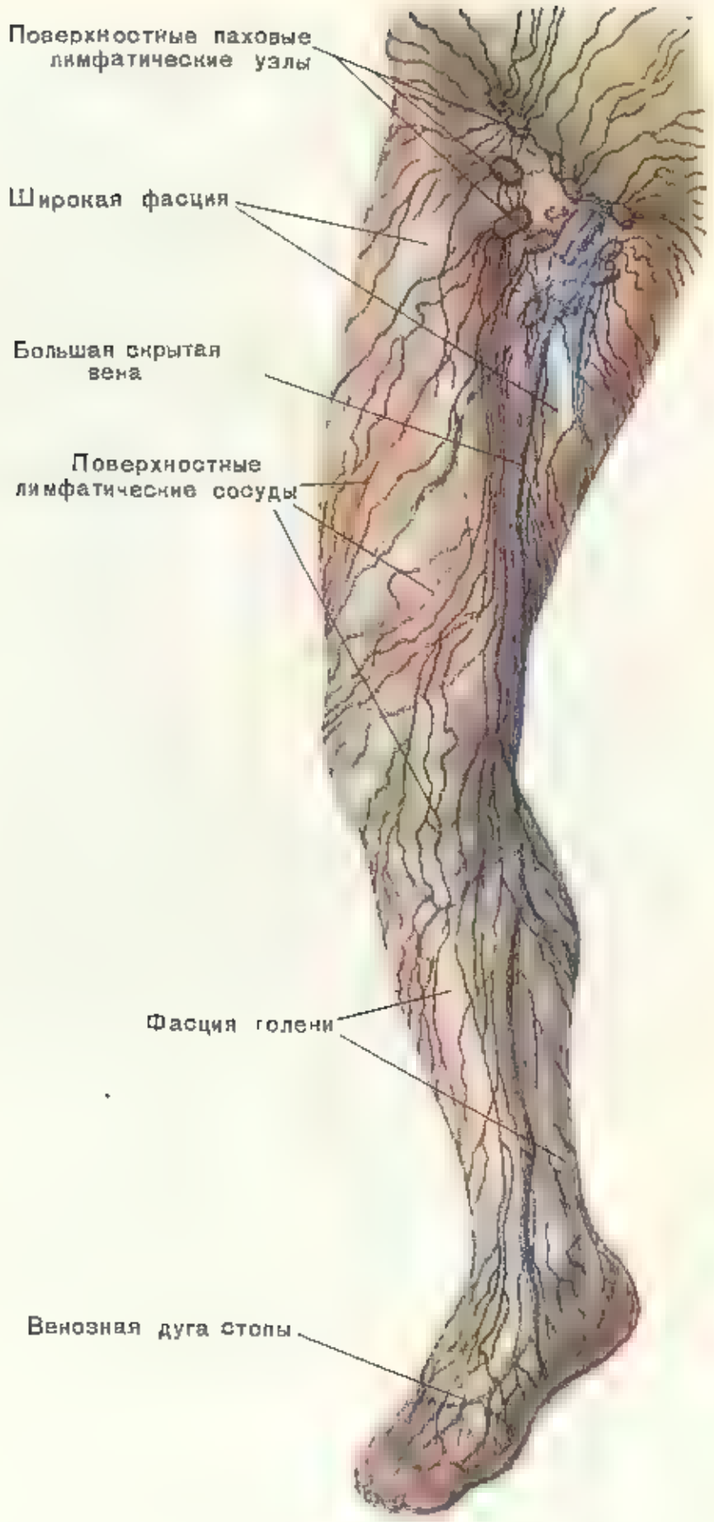

Таблица 68. Подкожные вены, лимфатические сосуды и узлы ноги.

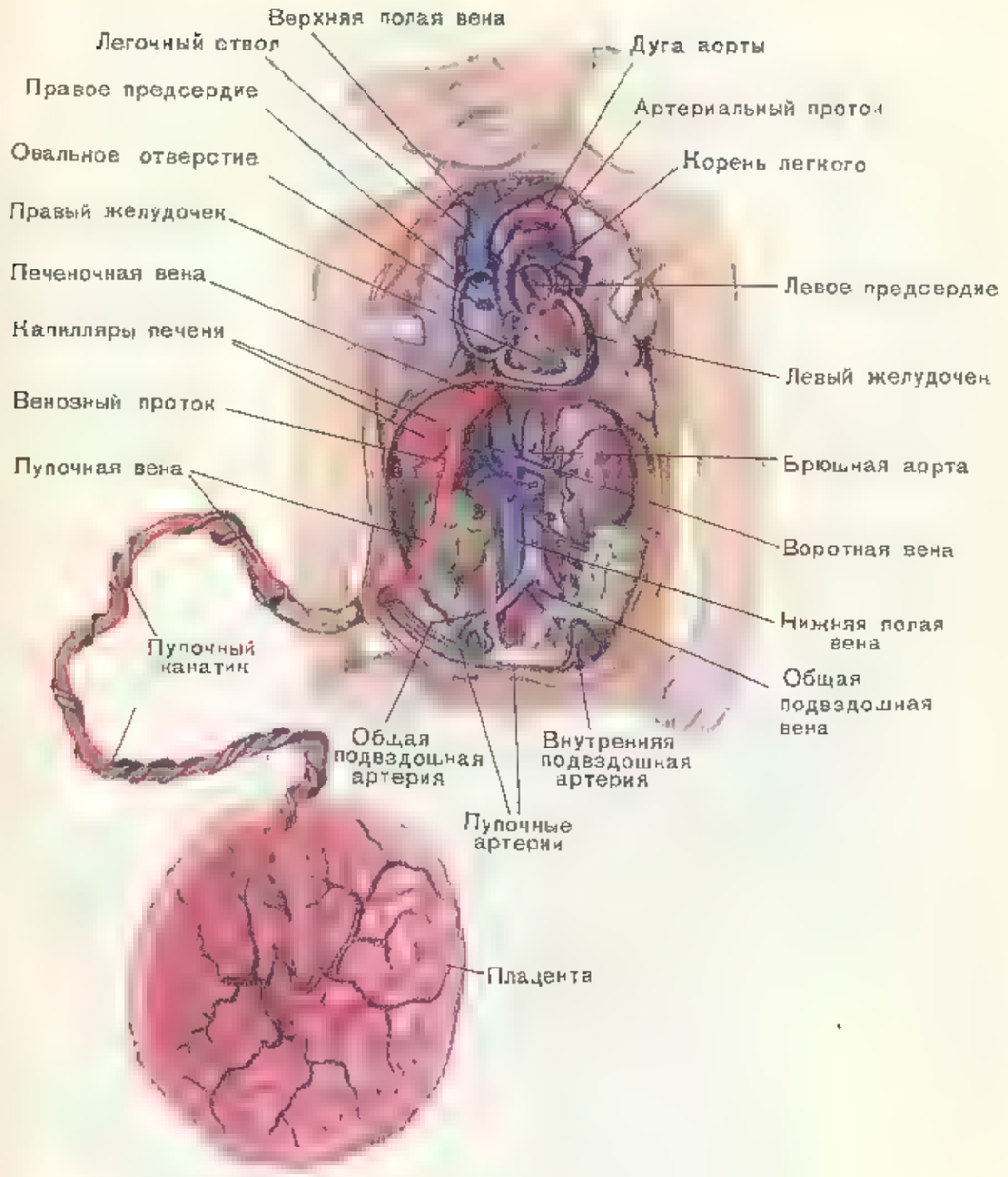

Таблица 69. Кровообращение плода.

Красным цветом изображены сосуды, несущие артериальную кровь, синим — венозную, лиловым — смешанную. Желудок, поджелудочная железа, большая часть кишечника и печени не даны

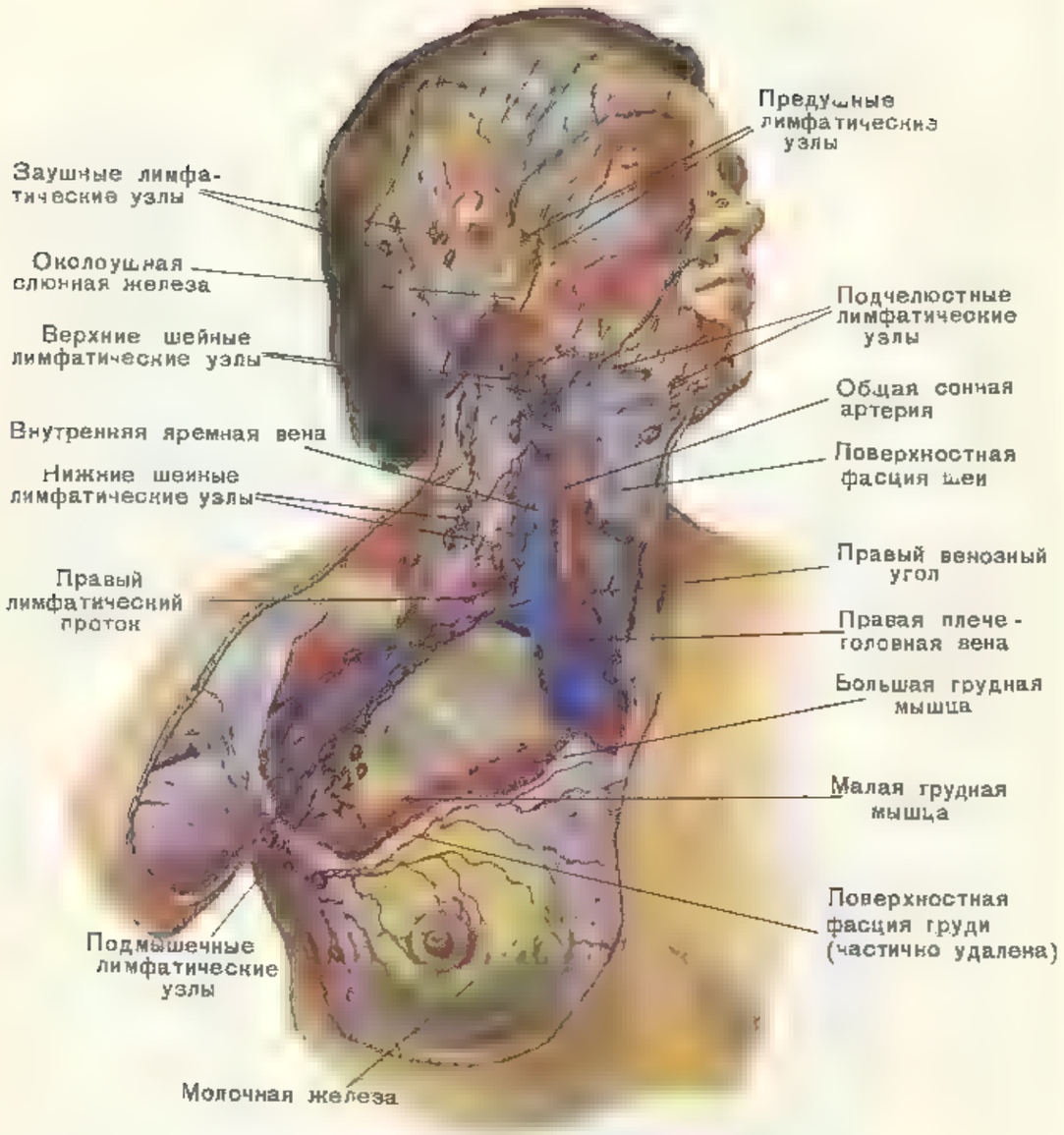

Таблица 70. Лимфатические сосуды и узлы верхней части тела.

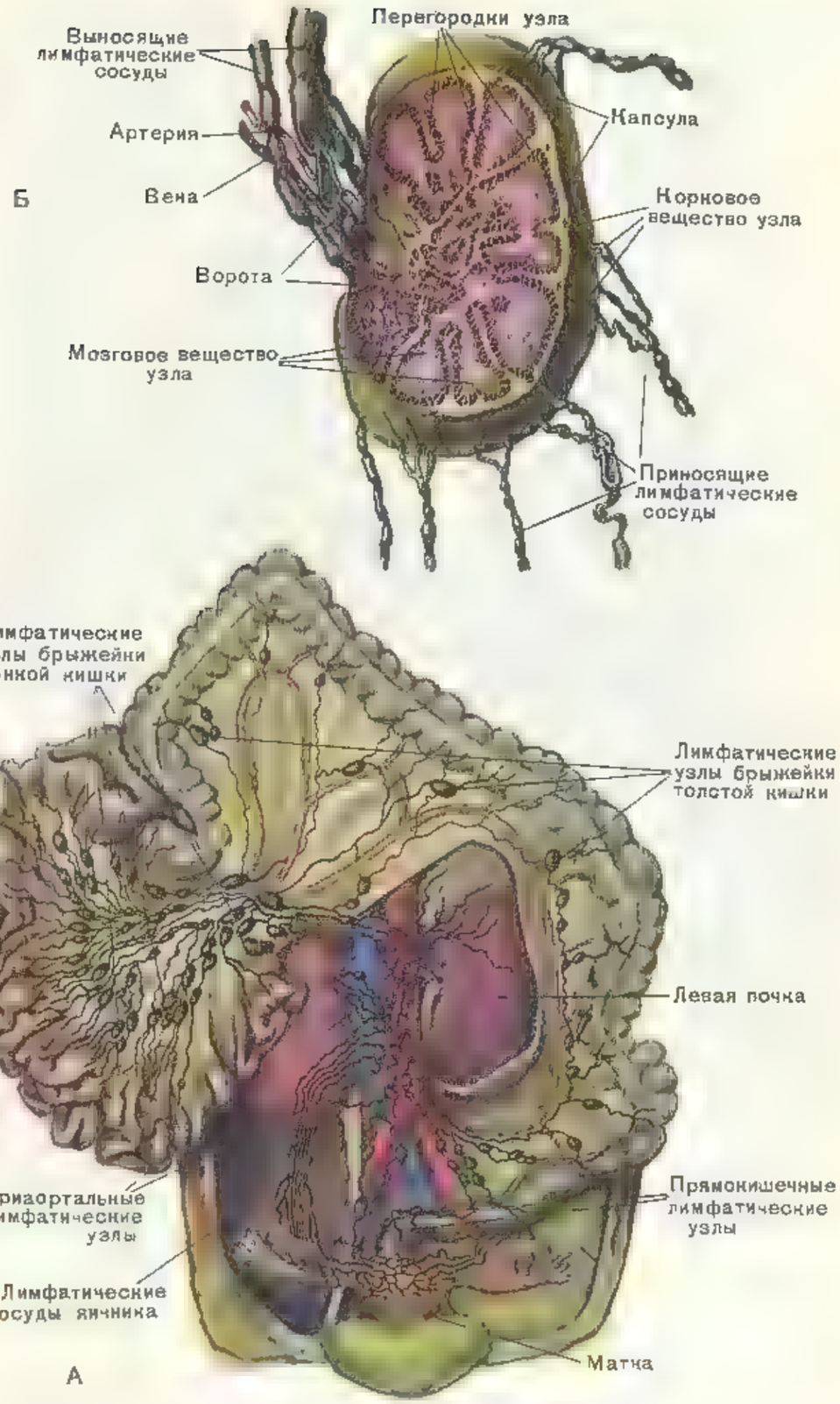

Таблица 71. Лимфатическая система:

А — сосуды и узлы внутренностей девочки восьми месяцев (кишечник откинут, париетальная брюшина частично удалена), Б — вскрытый лимфатический узел.

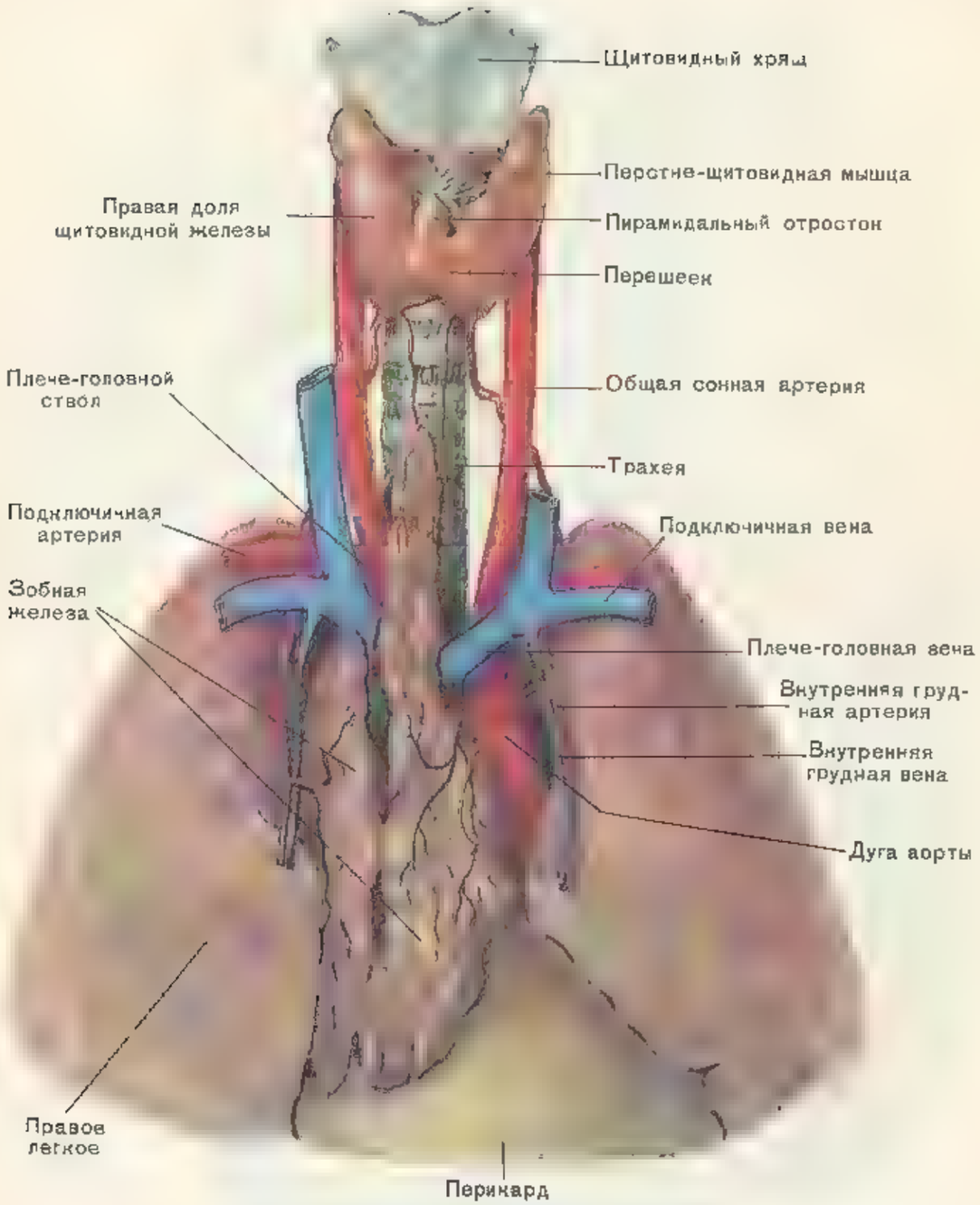

Таблица 72. Щитовидная и вилочковая железы годовалого ребенка.

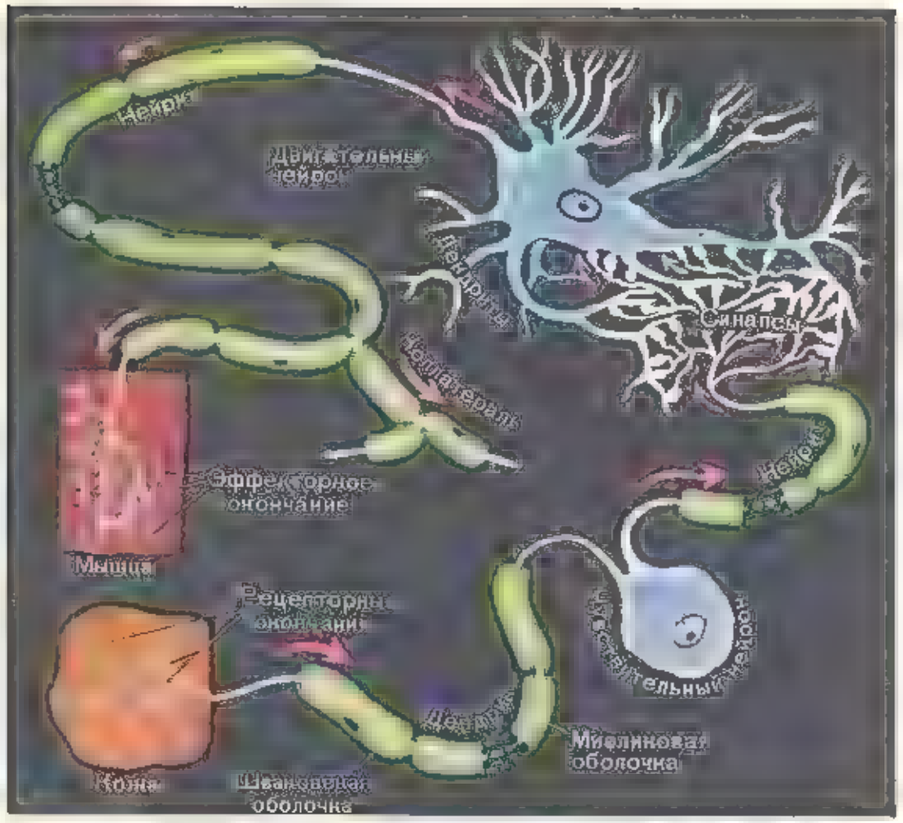

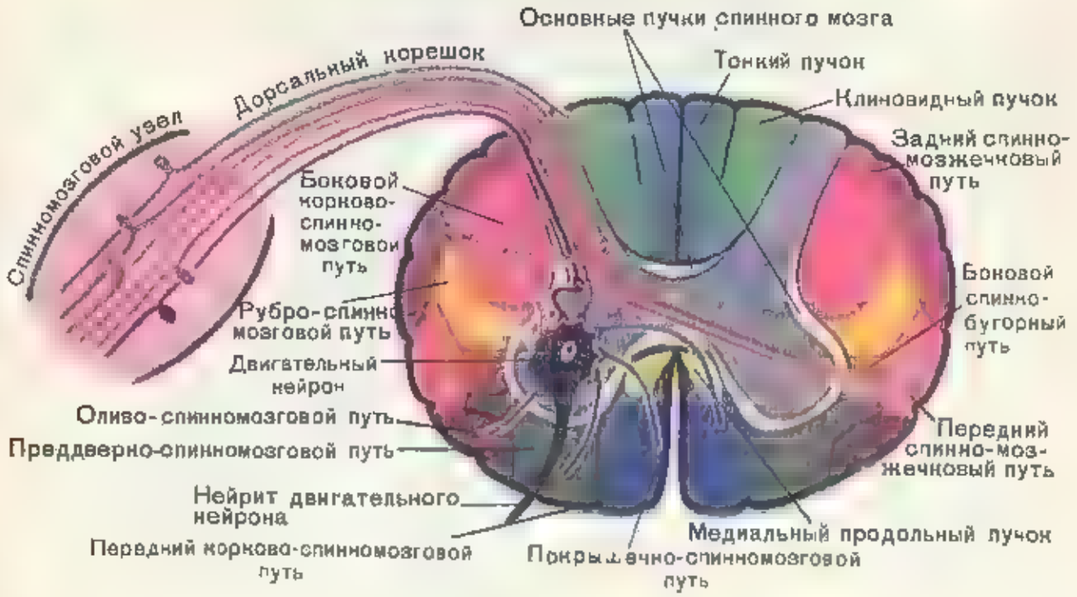

Таблица 73. Нейроны и проводящие пути спинного мозга (схема).
Спинной мозг показан на поперечном разрезе. Стрелки показывают направление нервного импульса.

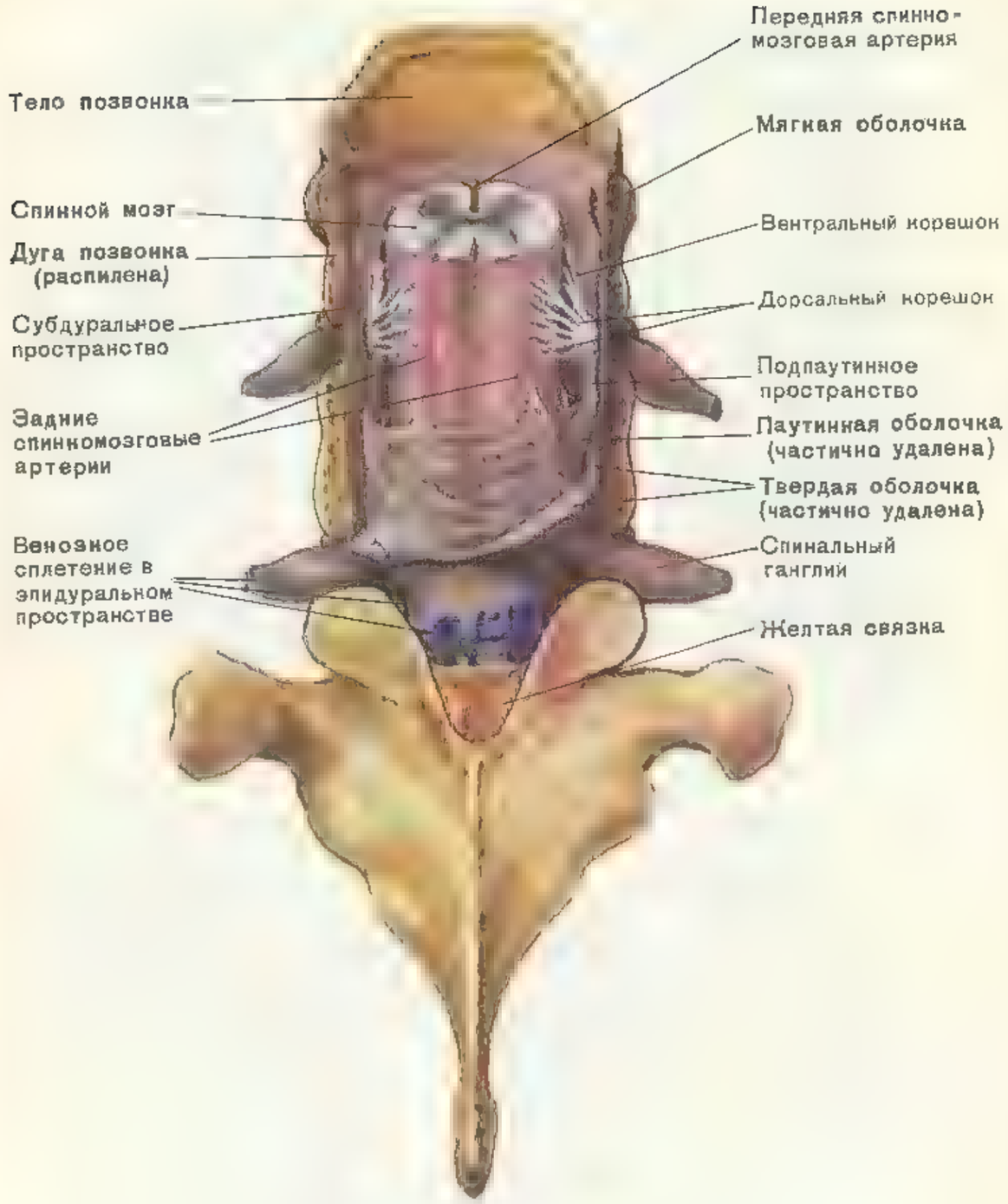

Таблица 74. Оболочки спинного мозга.
Позвоночный канал вскрыт сзади.

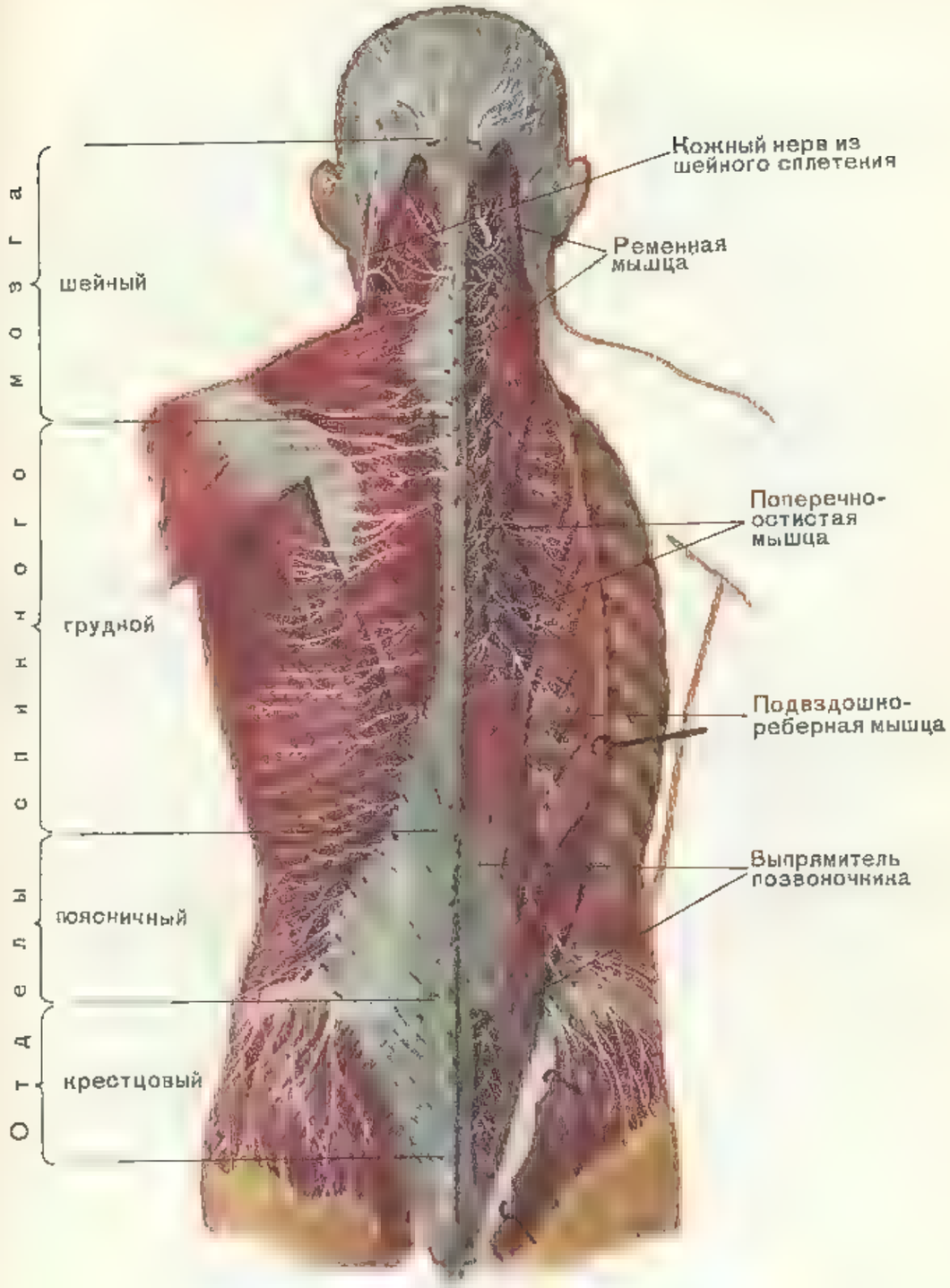

Таблица 75. Задние ветви спинномозговых нервов:
слева — кожные справа — мышечные

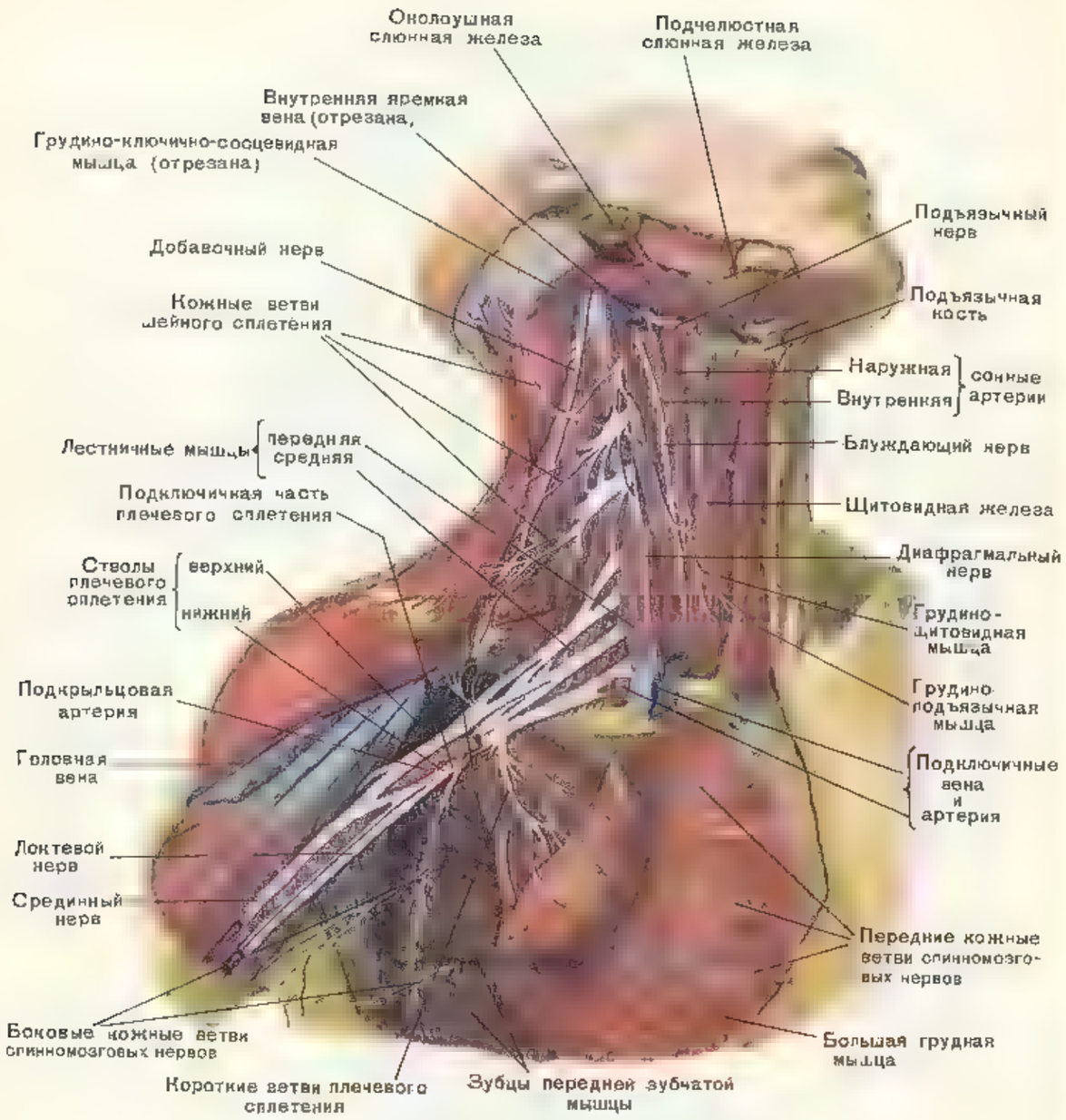

Таблица 76. Шейное и плечевое сплетения.

Таблица 77. Головной мозг:

А — дериваты мозговых пузырей на сагиттальном разрезе (изображены разными цветами); →
Б — сосуды и нервы на основании мозга. Левое полушарие мозжечка и часть левой височной доли большого полушария удалены

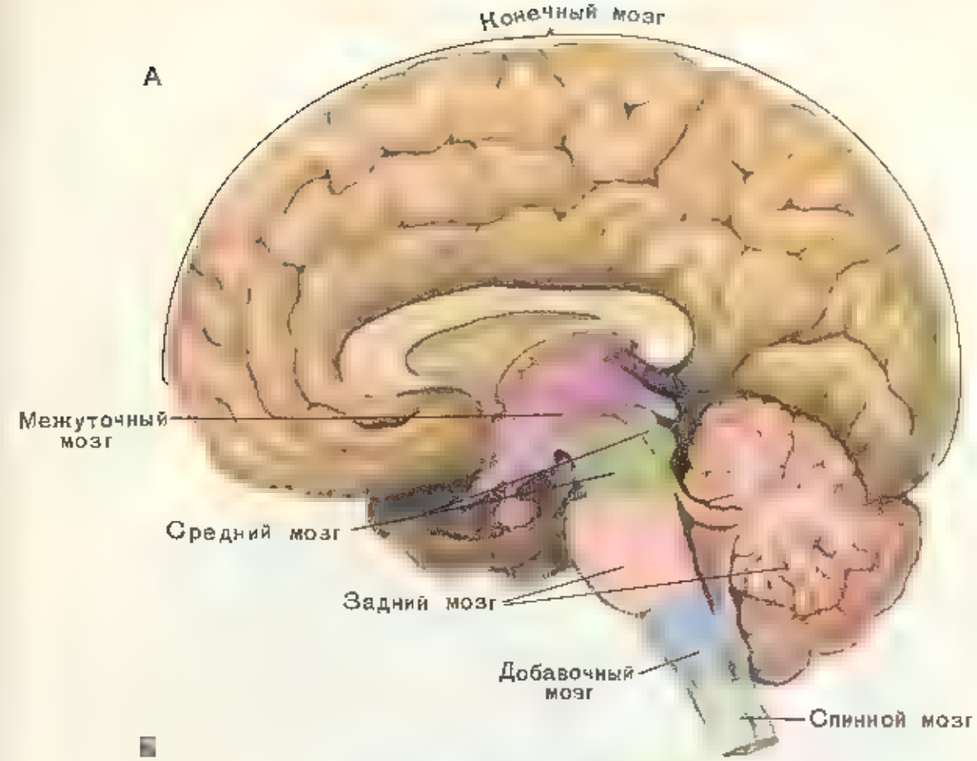

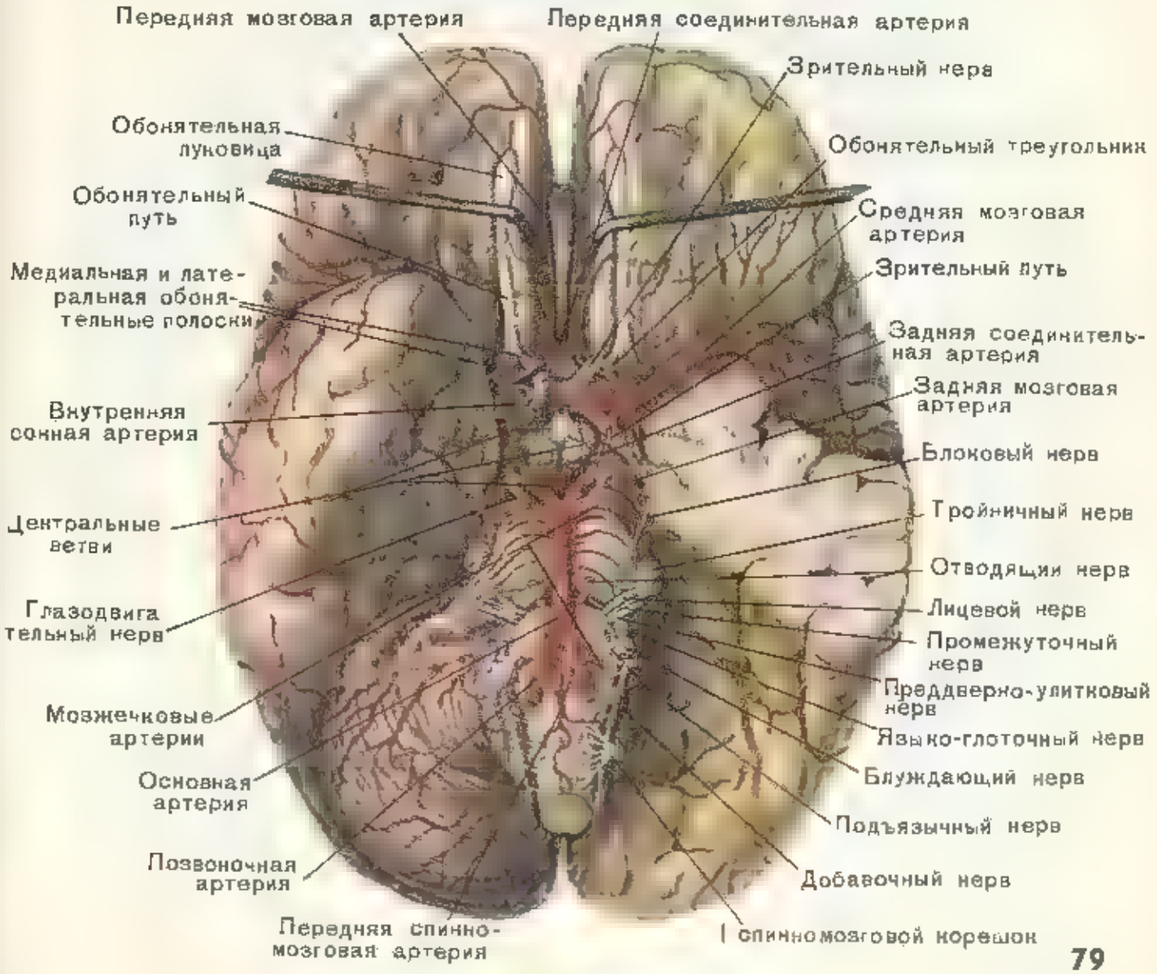

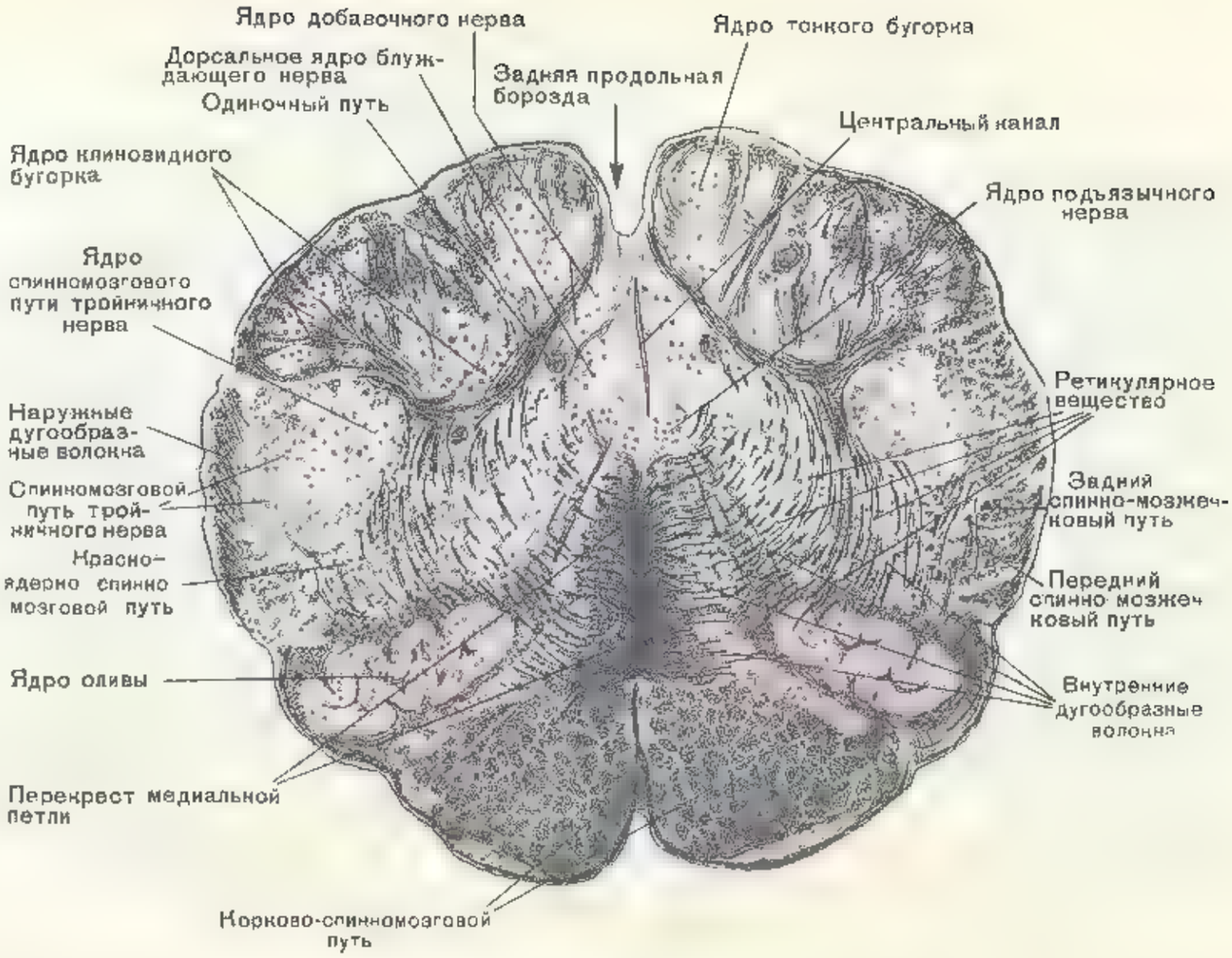

Таблица 78. Продолговатый мозг.

Поперечный разрез на уровне раскрытия центрального канала. Красным цветом изображены клеточные образования, черным — волокнистые

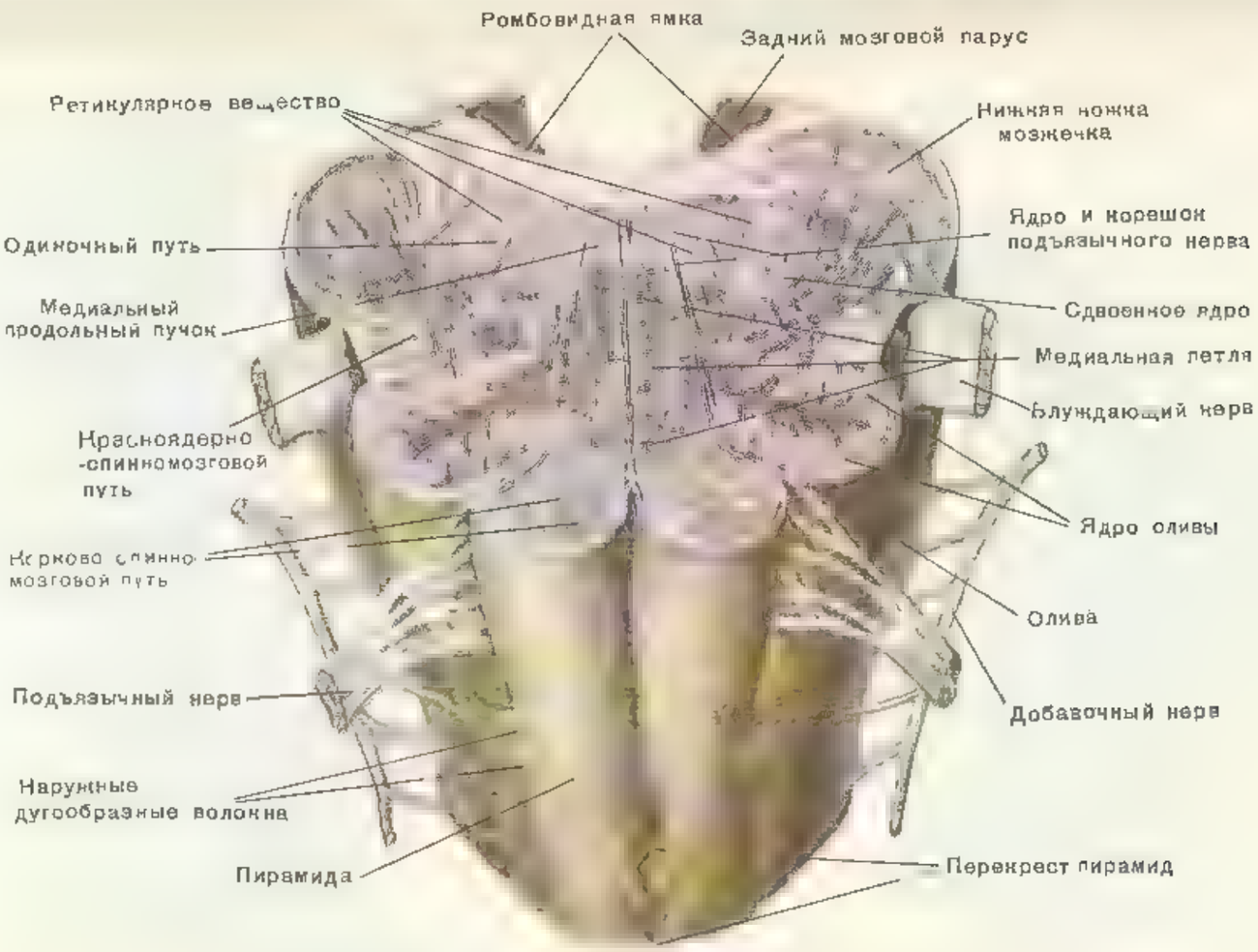

Таблица 79. Продолговатый мозг спереди и на поперечном разрезе, произведенном на уровне нижней оливы.

Красным цветом изображены клеточные, а черным — волокнистые образования

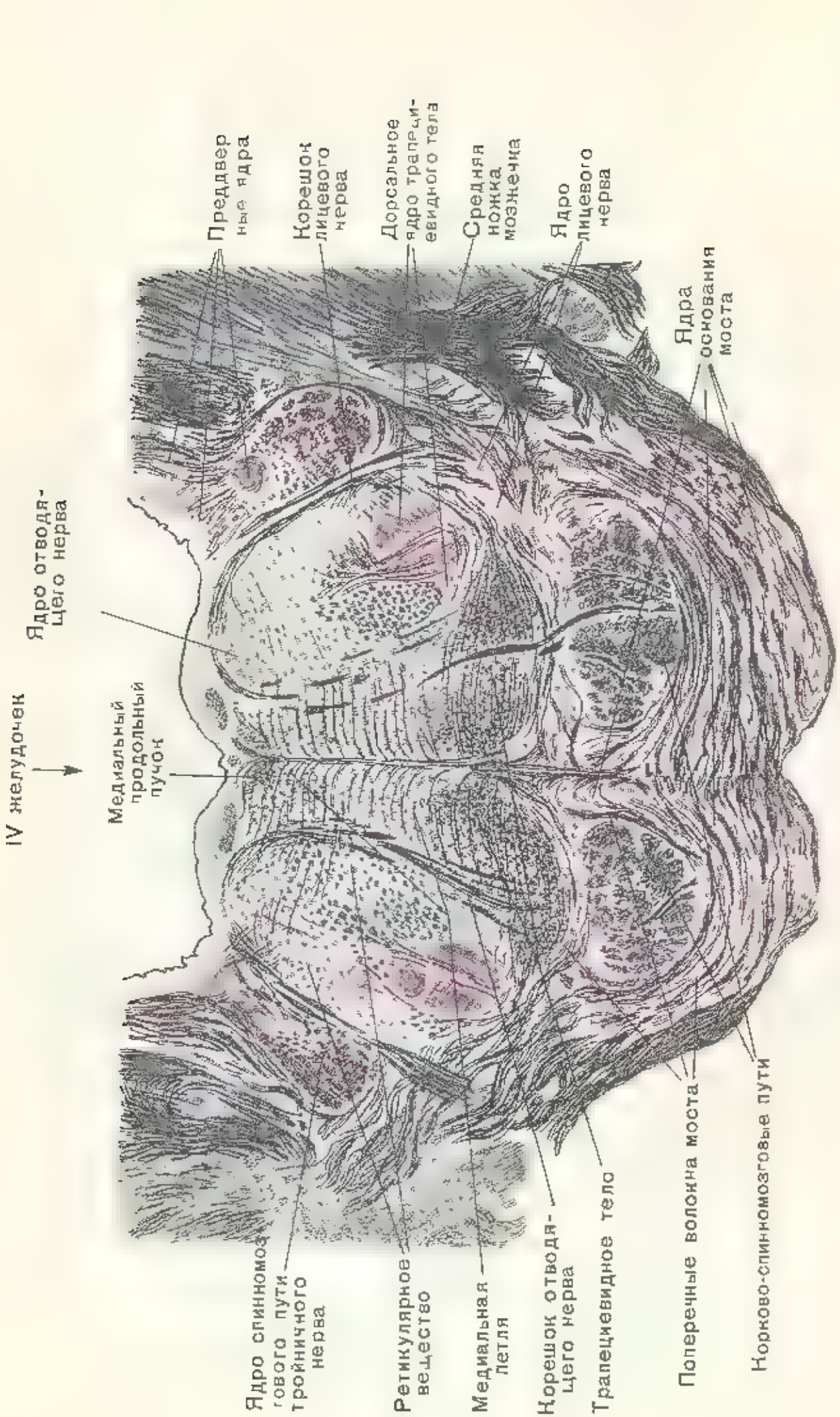

Таблица 80. Мост.

Поперечный разрез на уровне ядер преддверия. Красным цветом изображены клеточные, а черным — волокнистые образования

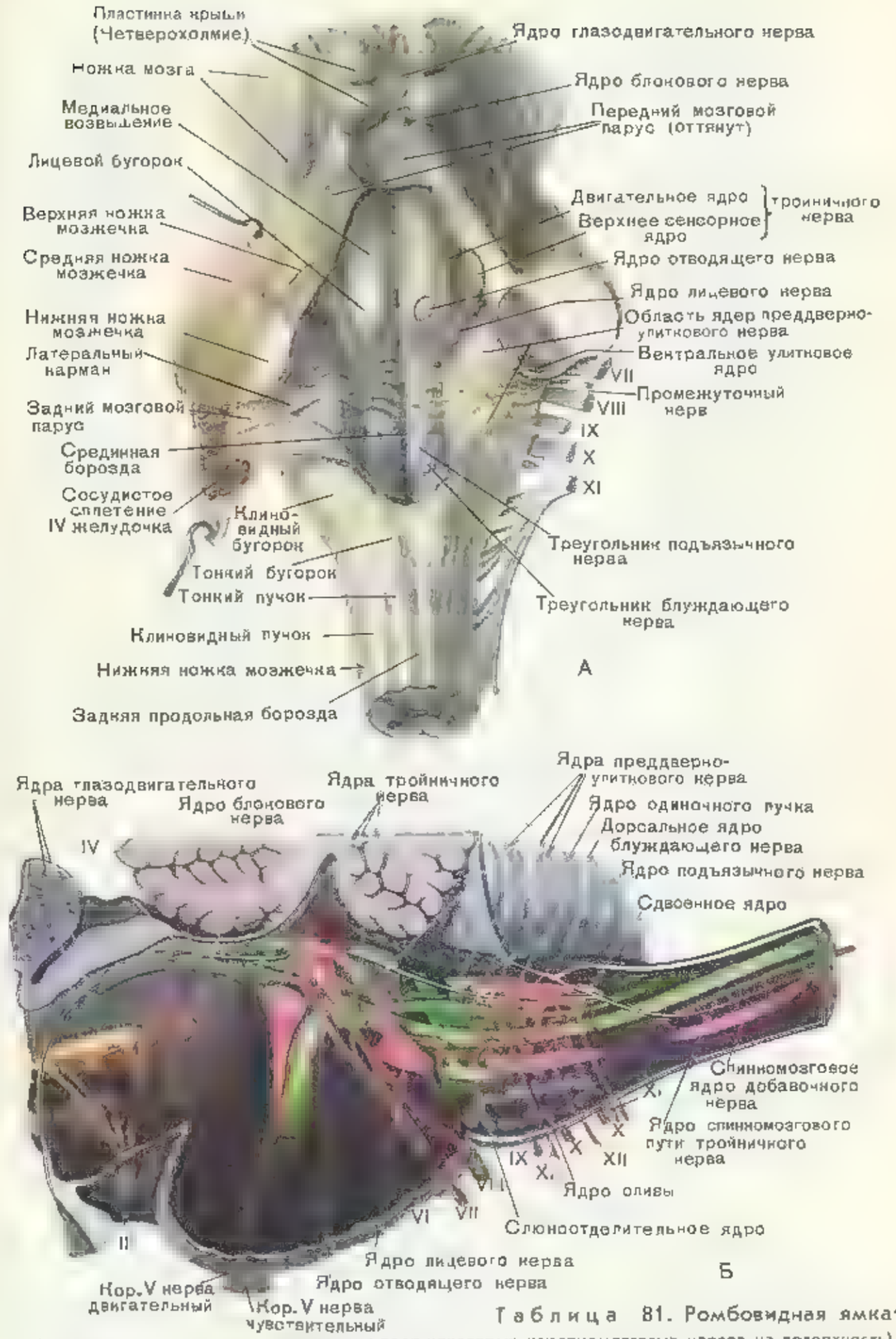

Таблица 81. Ромбовидная ямка

А — вид сзади (справа дается проекция ядер некоторых черепномозговых нервов на поверхность), Б — расположение ядер и корешков черепномозговых нервов в мосте, среднем и продолговатом мозге на сагиттальном разрезе (схема). Красным цветом изображены соматические двигательные ядра и их корешки розовым — висцеральные зеленым — переключательные и желтым — вегетативные. Римскими цифрами обозначены черепномозговые нервы

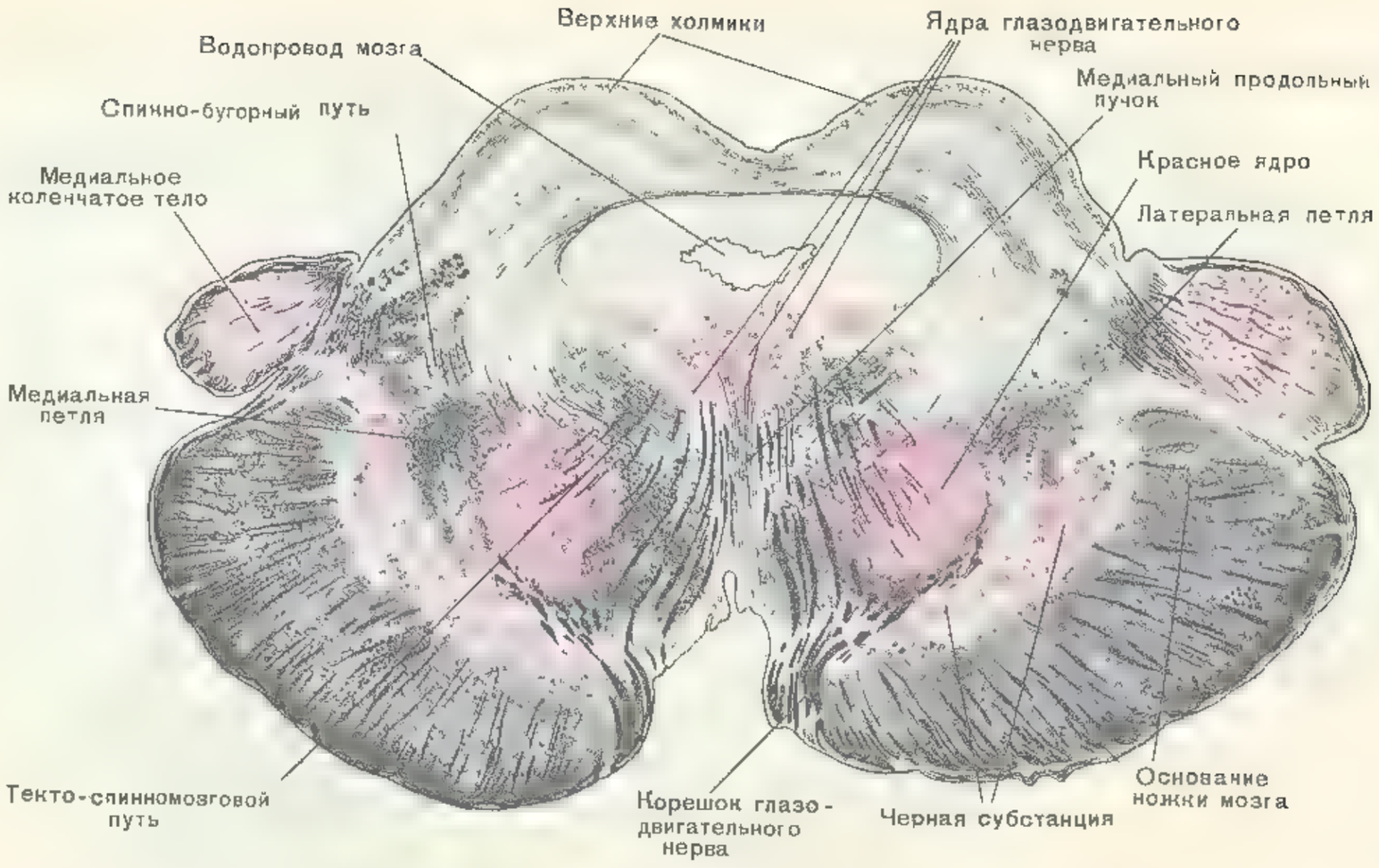

Таблица 82. Средний мозг

Горизонтальный разрез на уровне бугорков четверохолмия. Красным цветом изображены клеточные, а черным — волокнистые образования

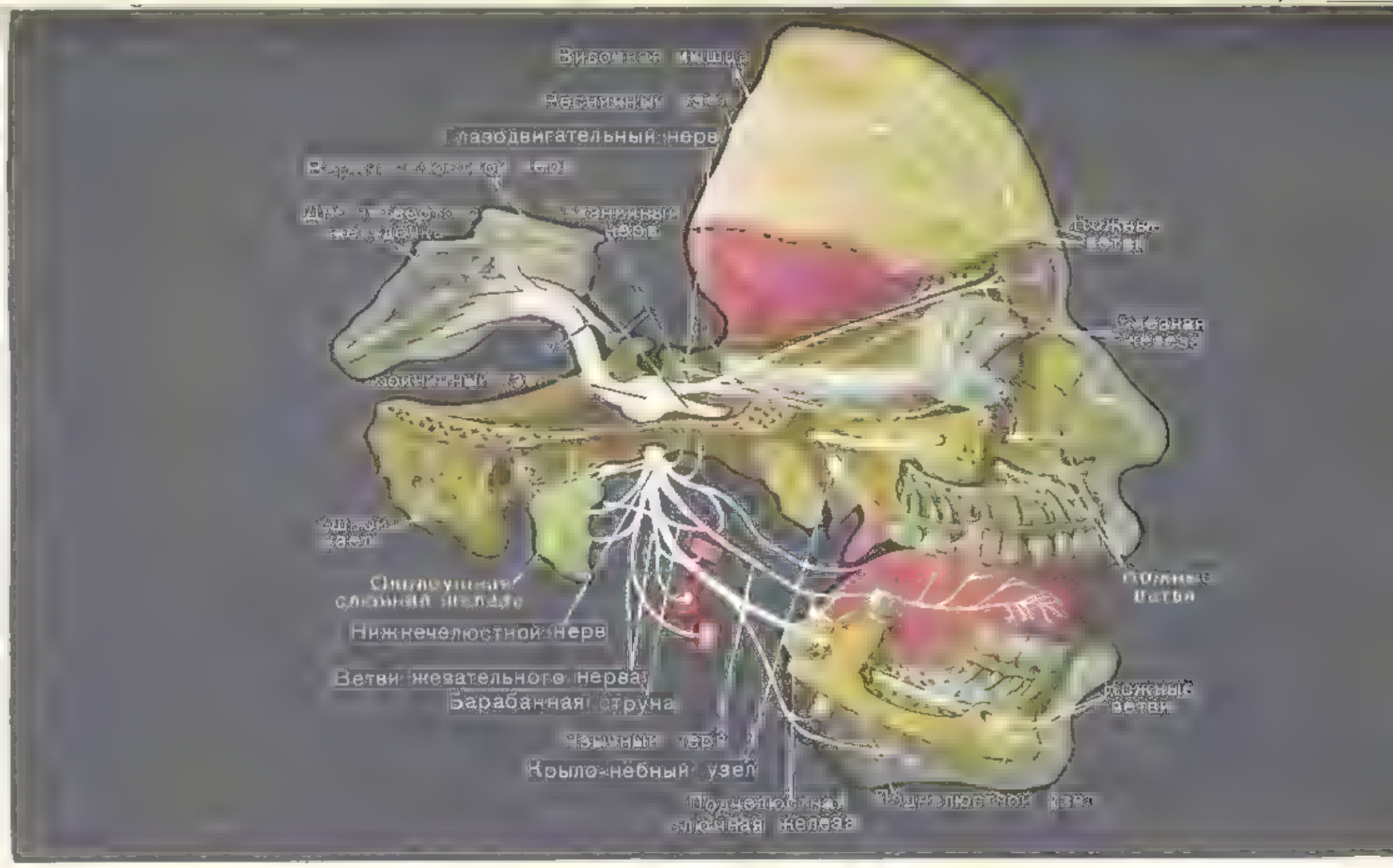

Таблица 83. Тройничный нерв (V) и парасимпатические узлы на голове.

Зеленым цветом изображены переключательные ядра, а красным — двигательное

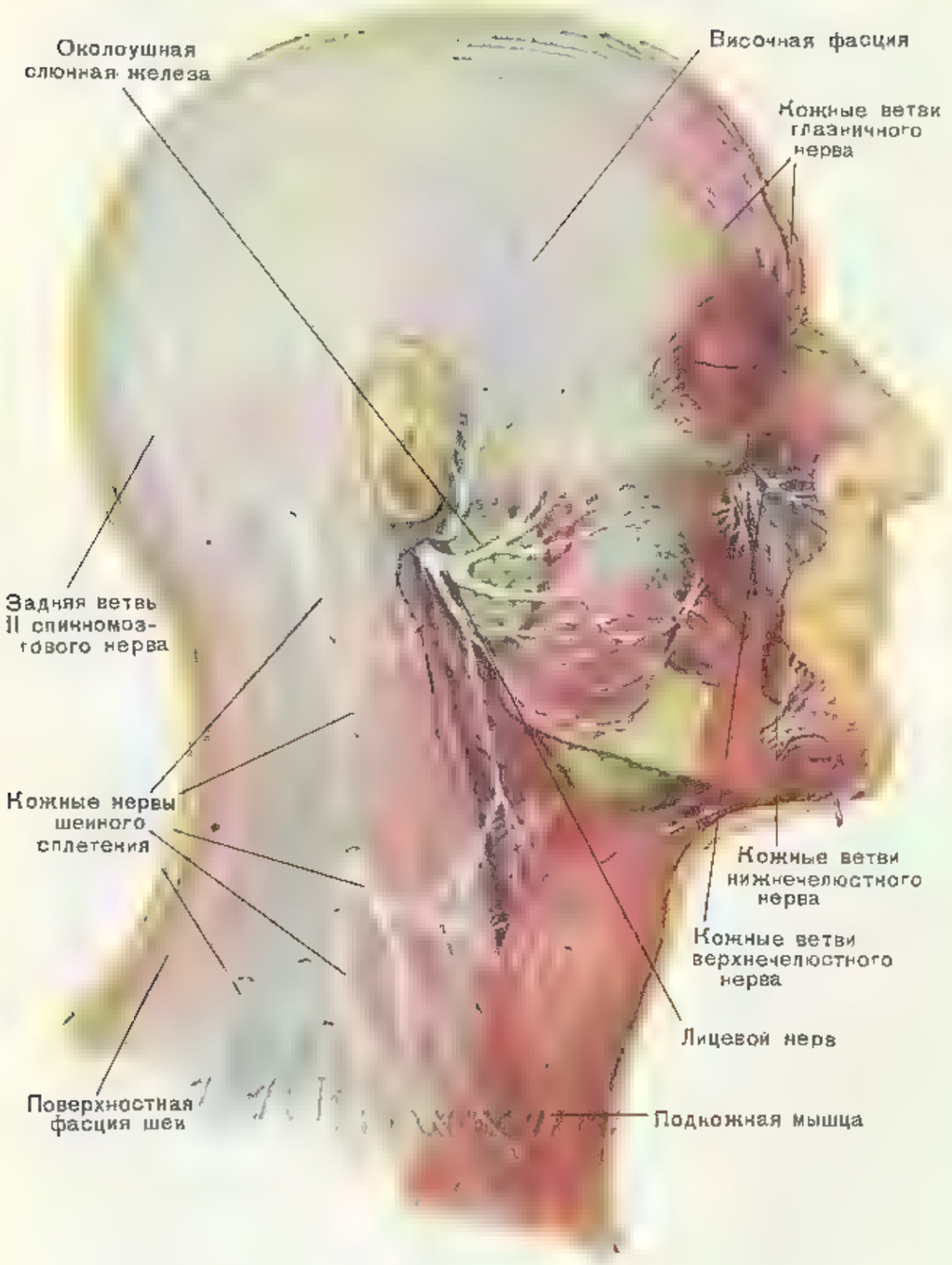

Таблица 84. Лицевой нерв (VII) и кожные нервы шейного сплетения.

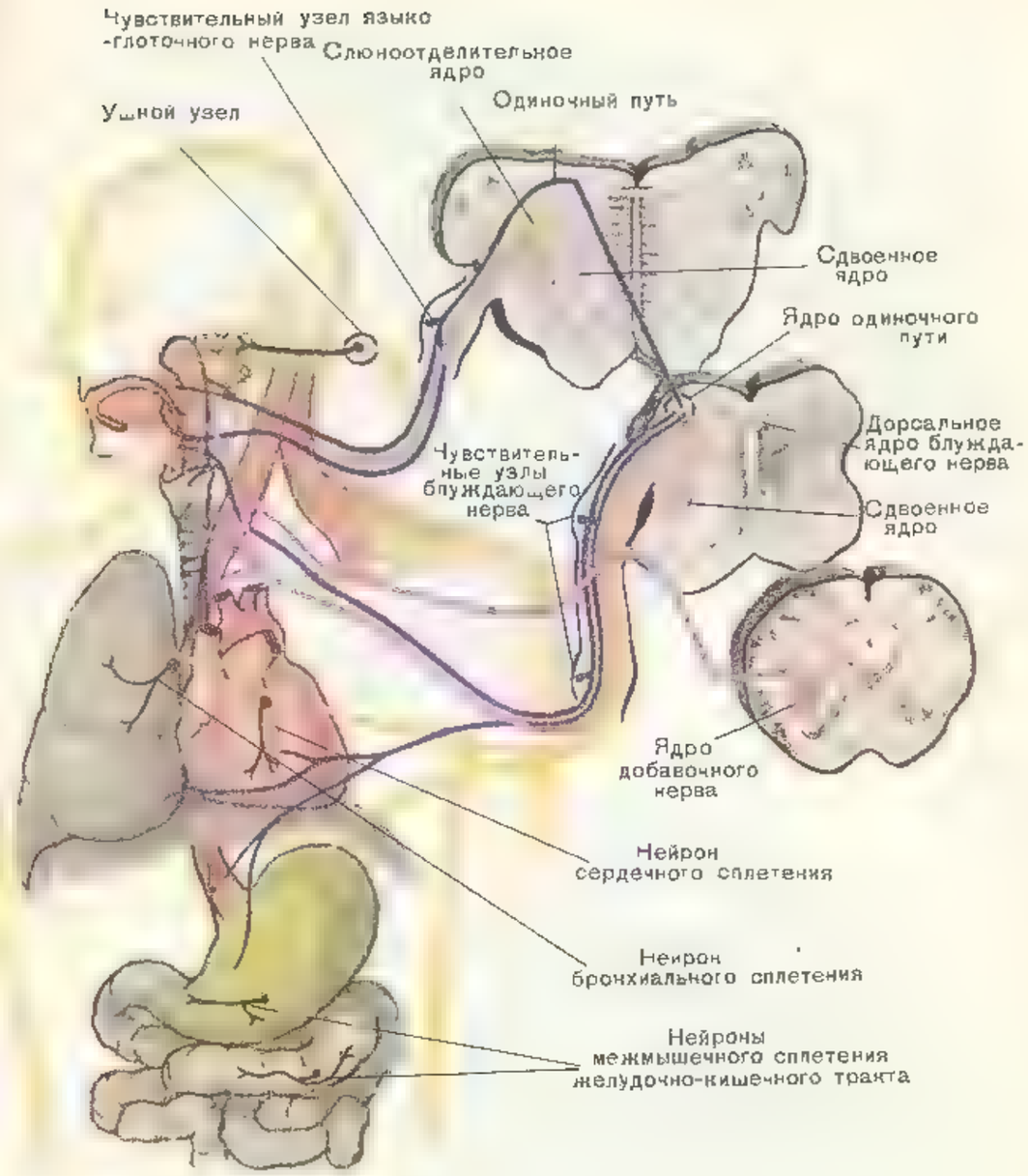

Таблица 85. Языкоглоточный (IX), блуждающий (X) и добавочный (XI) нервы (схема).

Справа — поперечные разрезы через продолговатый мозг. Синим цветом обозначены чувствительные, а розовым — двигательные нервы к мышцам жаберного происхождения, желтым окрашены предузловые, а коричневым послеузловые нейроны парасимпатических нервов.

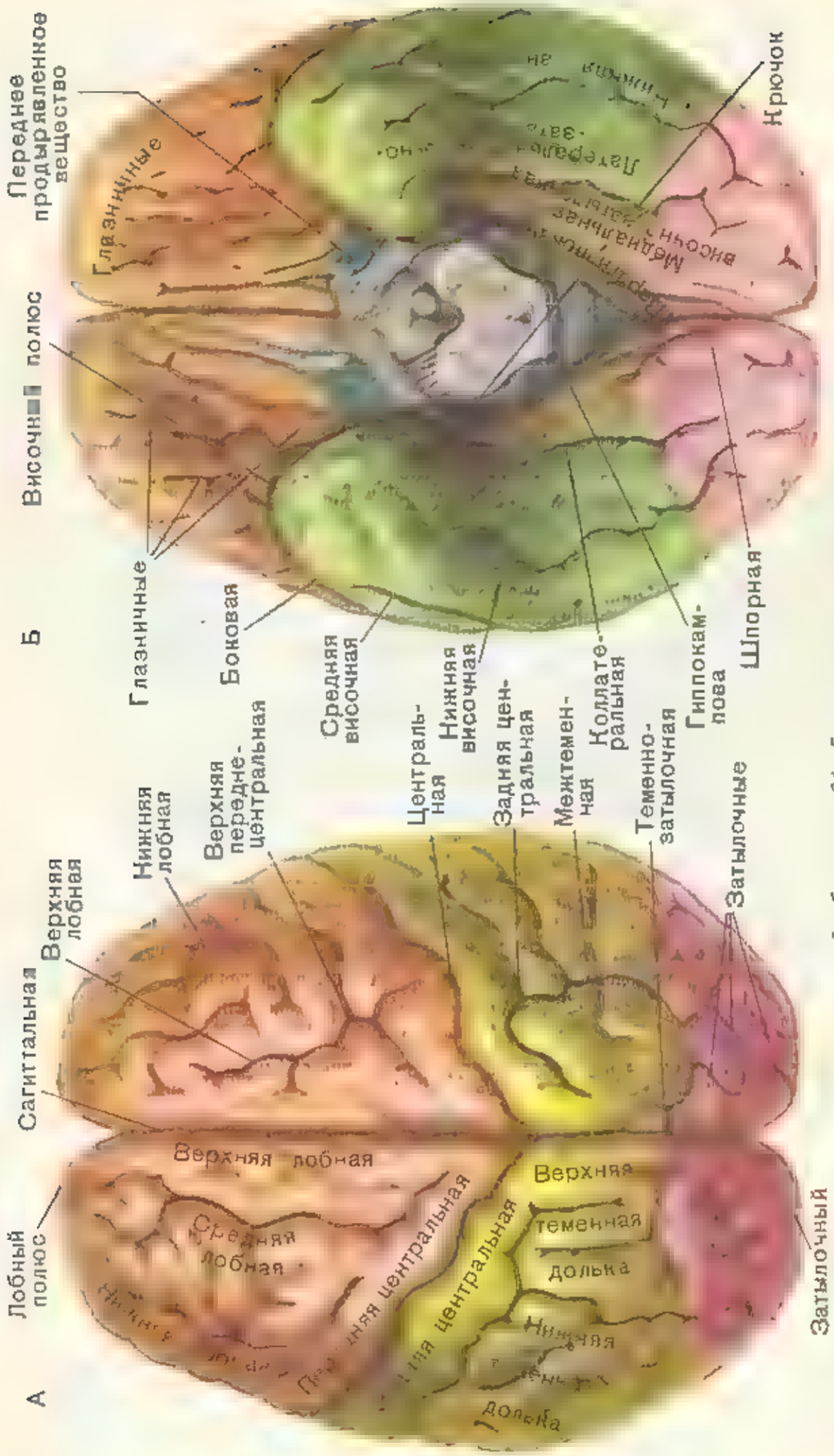

Таблица 87. Большие полушария:

А — латеральная и **Б** — медиальная поверхности. Светло-коричневым цветом обозначена лобная, светло-зеленым — теменная красным — затылочная, темно-зеленым — височная, темно-коричневым — краевая доли, голубым — старая и синим — древняя кора, фиолетовым — мозжечок и серым — ствол мозга. На рисунках даны названия извилин, а около рисунков — борозд.

Таблица 86. Большие полушария:

А — сверху **Б** — снизу. Светло-коричневым цветом окрашены лобные, светло-зеленым — теменные, красным — затылочные, темно-зеленым — височные, темно-коричневым — краевая доли, серым — ствол мозга, голубым — старая к синим — древняя кора. На рисунках даны названия извилин, а около рисунков — борозд

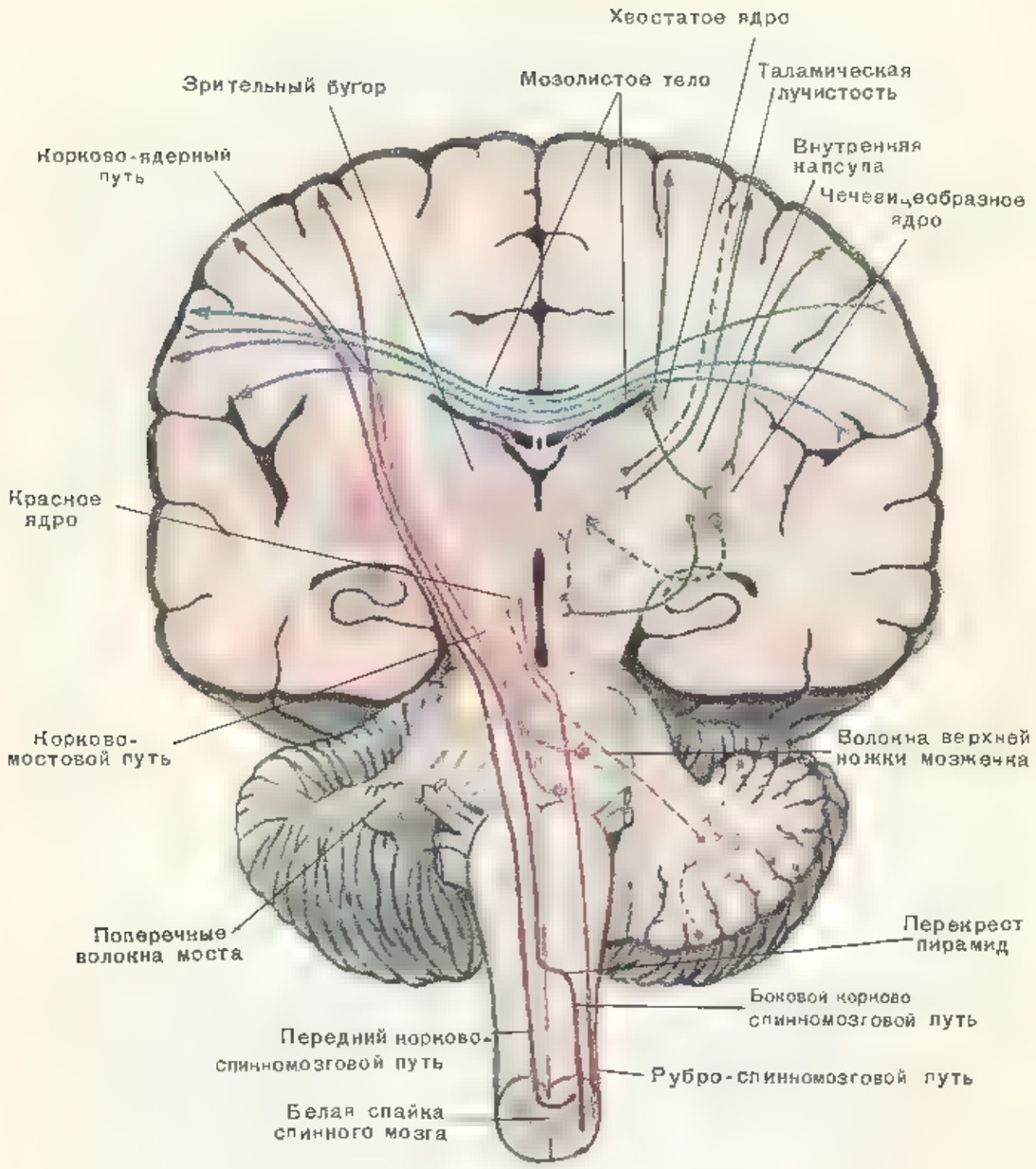

Таблица 88. Проводящие пути спинного и головного мозга

Зеленым цветом показаны пути экстрапирамидной системы голубым — комиссуральные волокна, соединяющие кору обоих полушарий Треугольниками обозначены тела пирамидных клеток коры, а кружочками — тела остальных нейронов

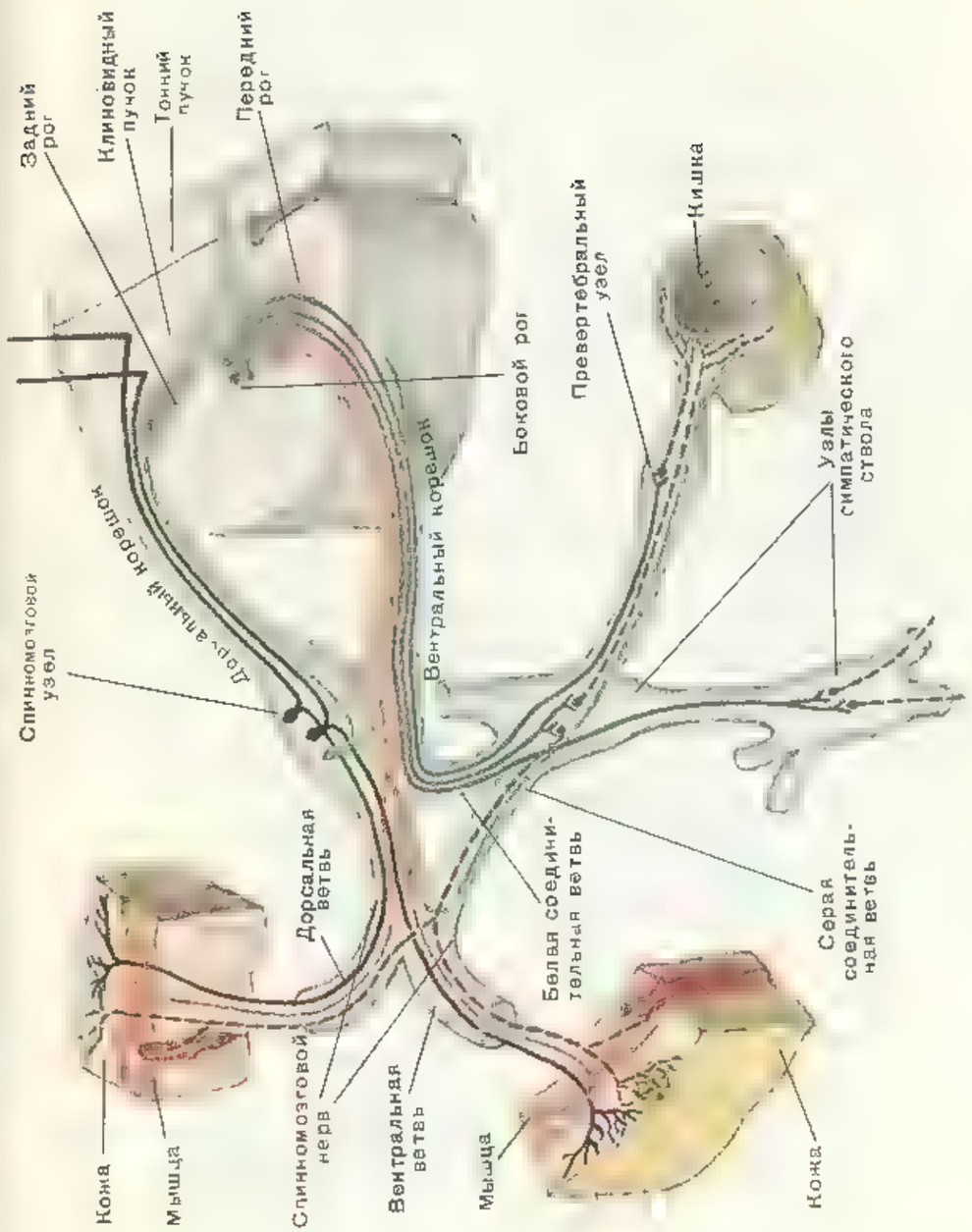

Таблица 89. Рефлекторные дуги

Вегетативная дуга показана зеленым цветом: чувствительный нейрон — светлым вставочный (предузловое волокно) — темным, эффекторный нейрон (послеузловое волокно) — прерывистой линией. Соматическая дуга: чувствительный нейрон — черным, двигательный — красным

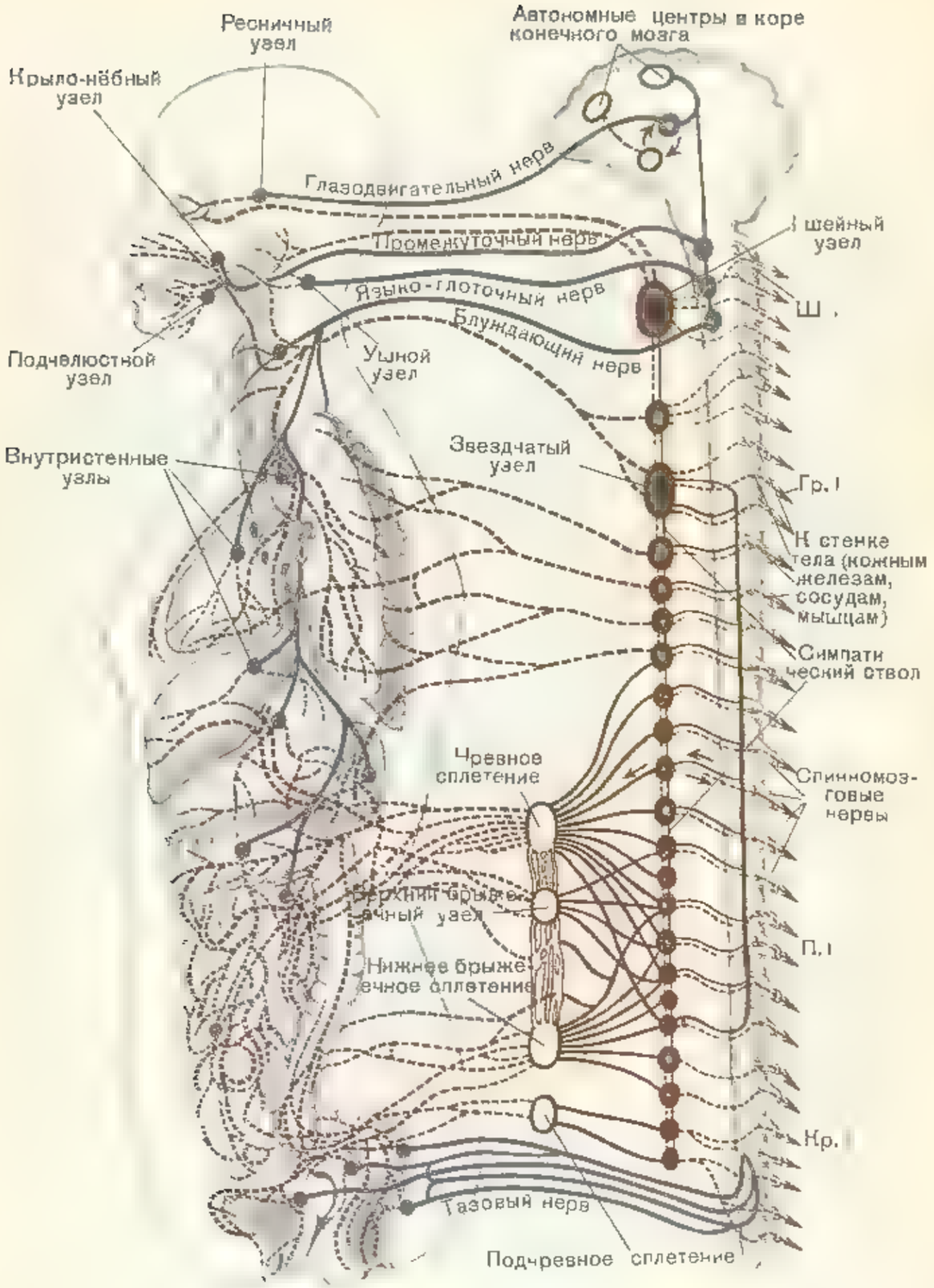

Таблица 90. Вегетативная часть нервной системы (схема)

Ш — шейные, Гр — грудные, П — поясничные, Кр — крестцовые нервы. Коричневым цветом изображен симпатический, а черным — парасимпатический отдел. Предузловые волокна показаны сплошными линиями, послеузловые — прерывистыми

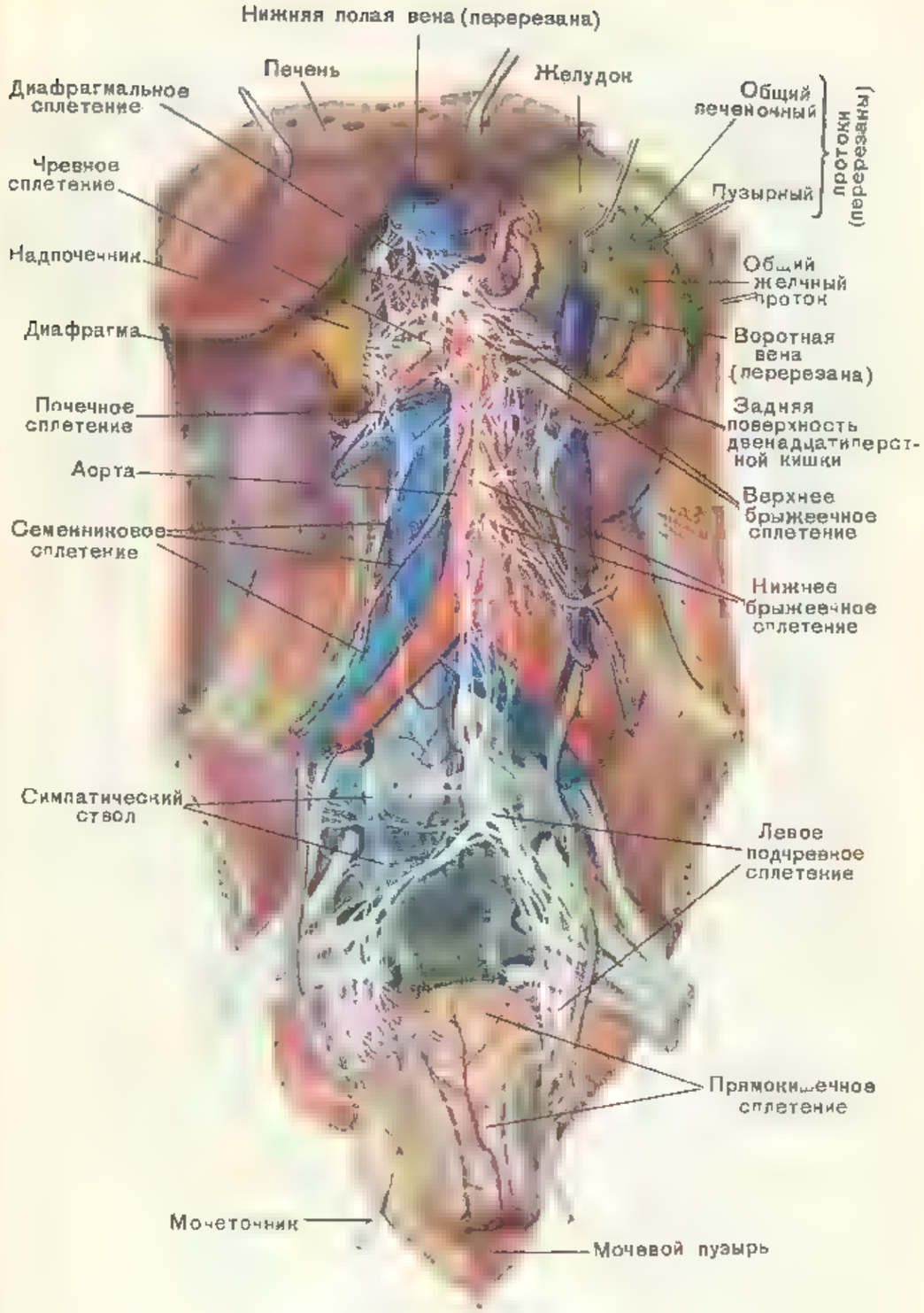

Таблица 91. Вегетативные сплетения брюшной и тазовой полостей

Поджелудочная железа и двенадцатиперстная кишка откинуты влево. Печеночные протоки и воротная вена отрезаны от печени; прямая кишка и мочевой пузырь откинуты вниз

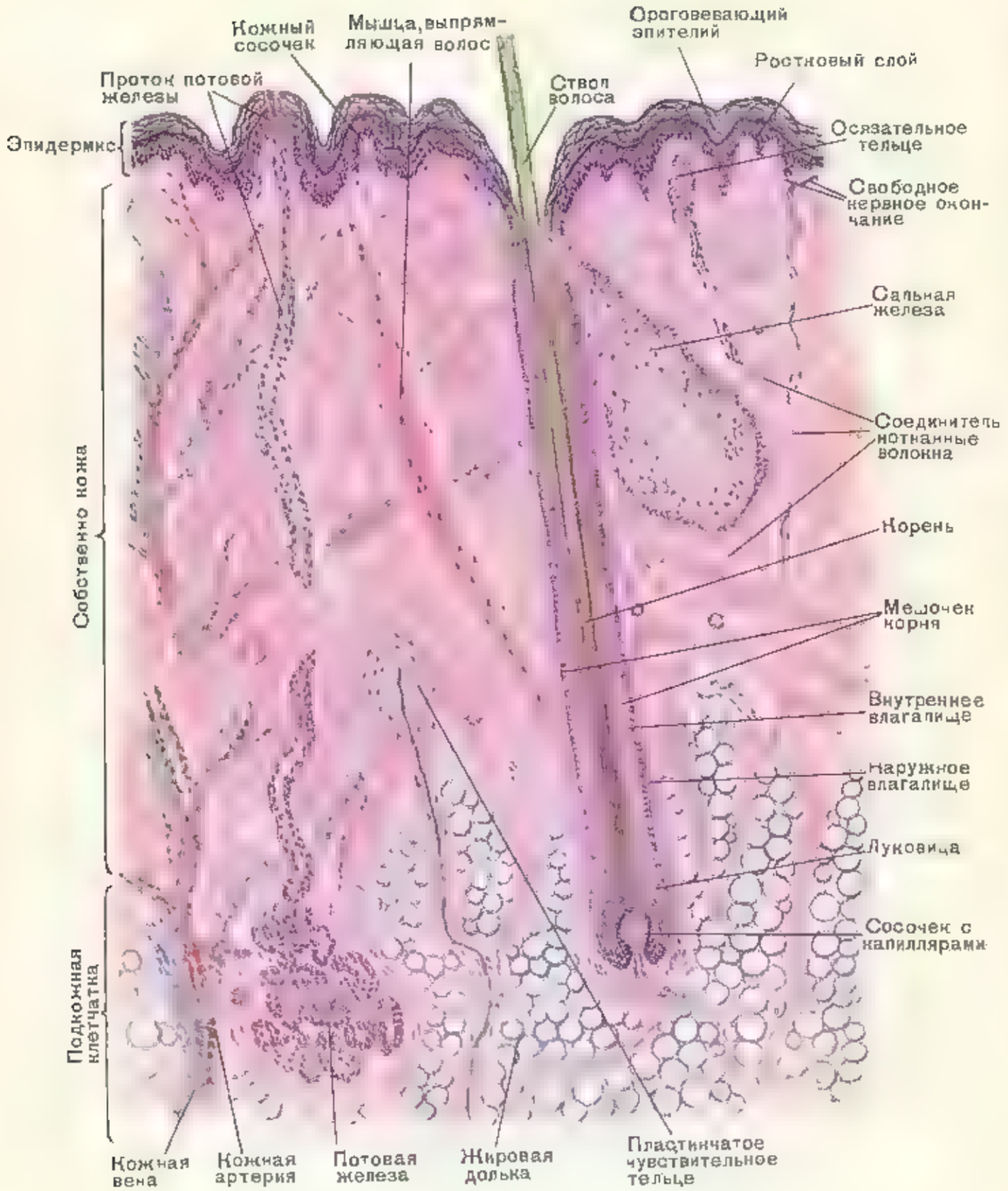

Таблица 92. Строение кожи.

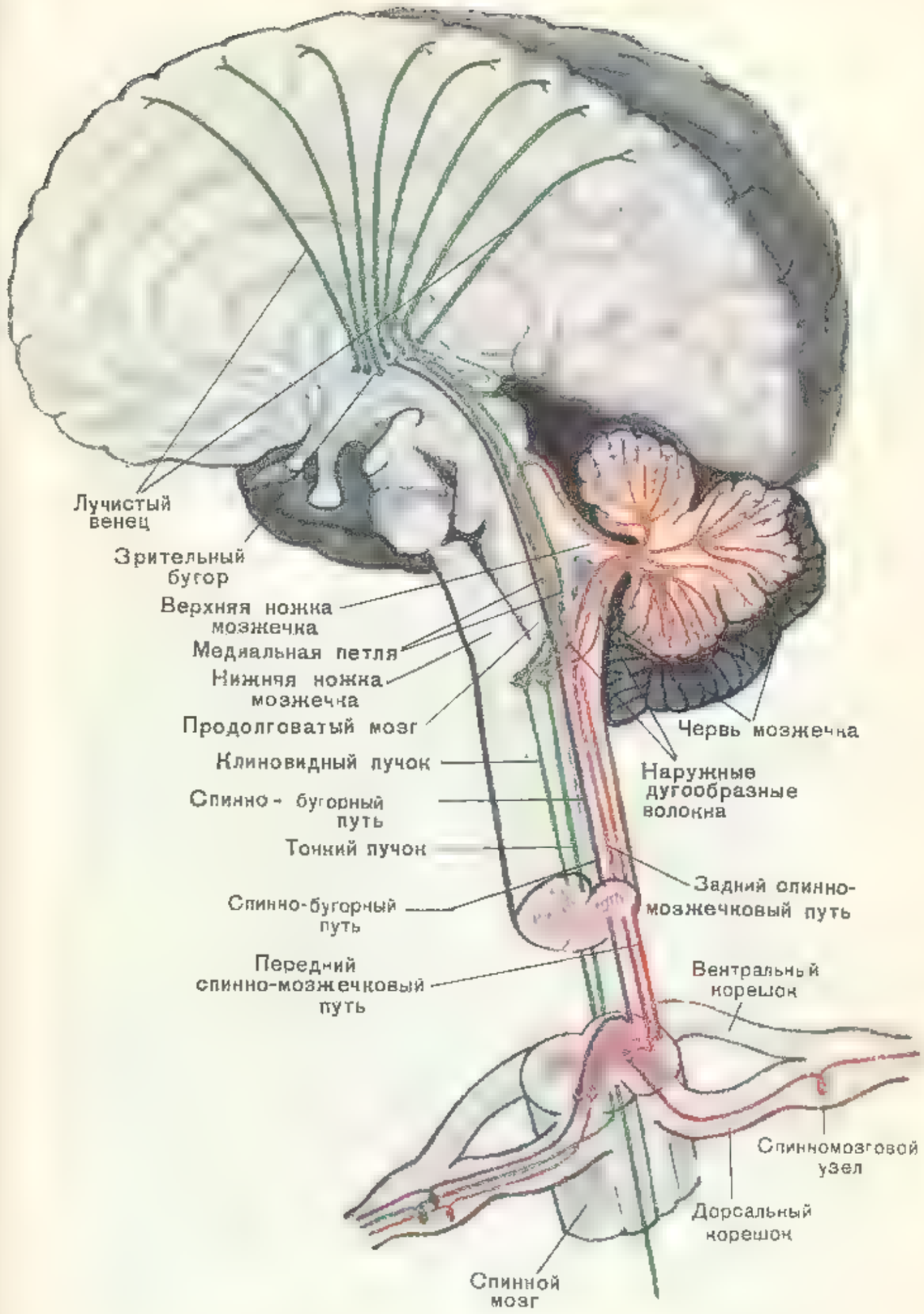

Таблица 93. Проводящие пути спинного и головного мозга.

Лиловым цветом обозначен путь кожного анализатора, оранжевым — двигательного, а зеленым их общие пути.

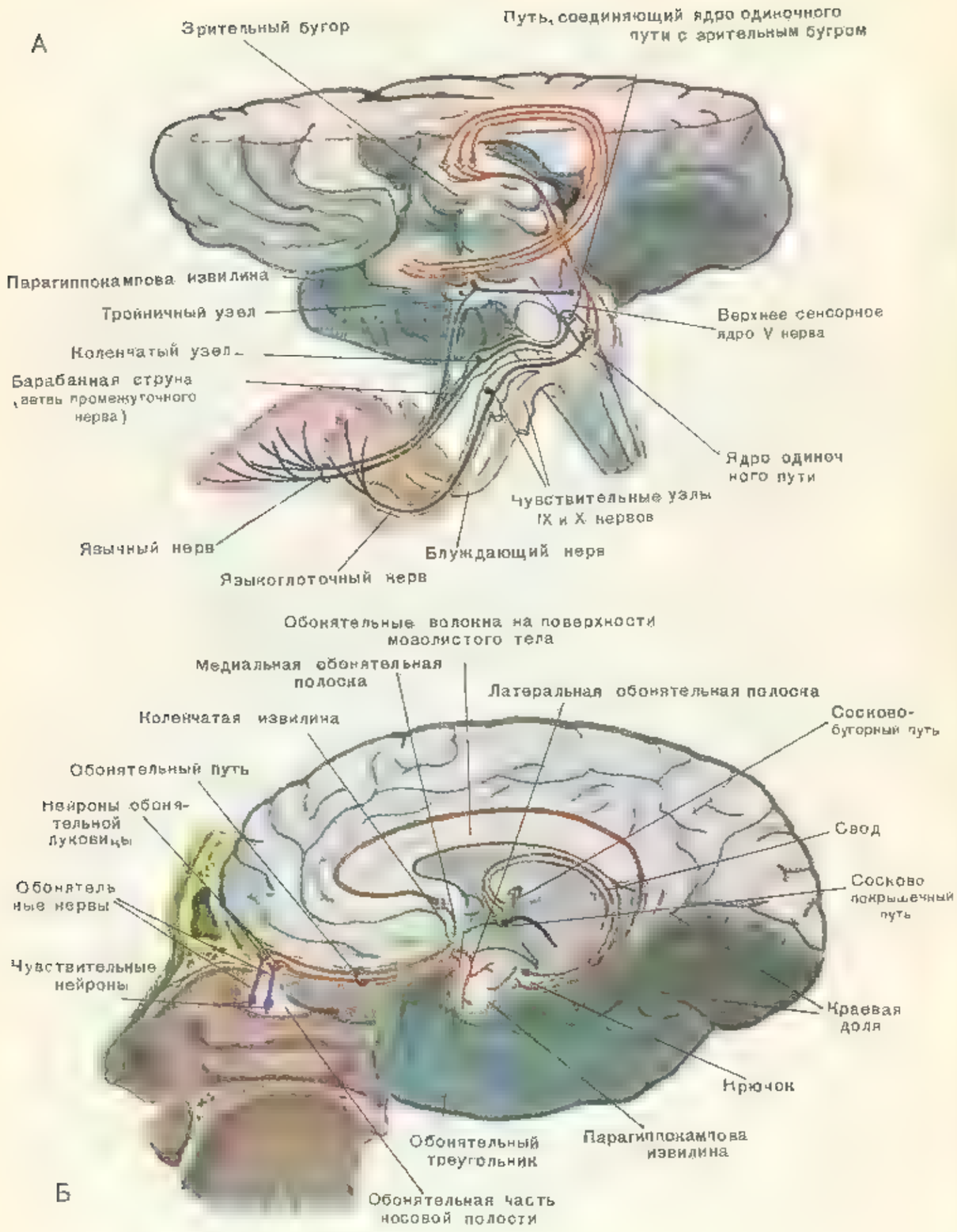

Таблица 94. Анализаторы (схема).

А — вкусовой Б — обонятельный. Оранжевым цветом показана цепь вставочных нейронов другими цветами — чувствительные нейроны различных нервов

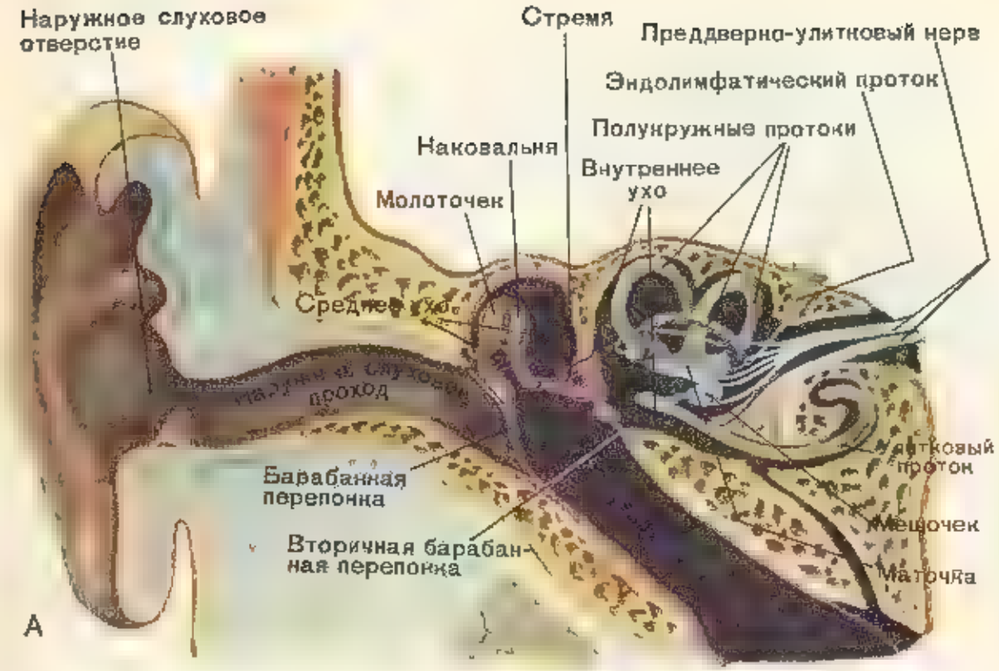

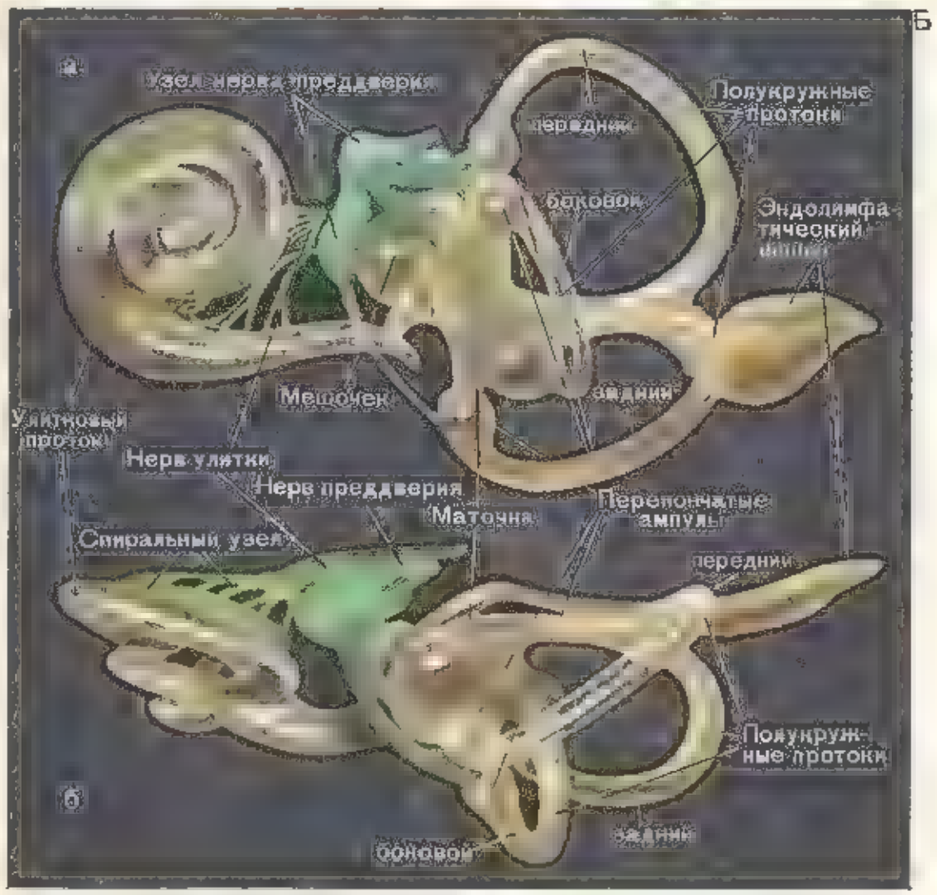

Таблица 95. Строение органов слуха и равновесия (схема).

А общий вид Б перепончатый лабиринт левого уха эмбриона длиной 300 мм (пластическая реконструкция); а — вид снаружи, б — вид сверху

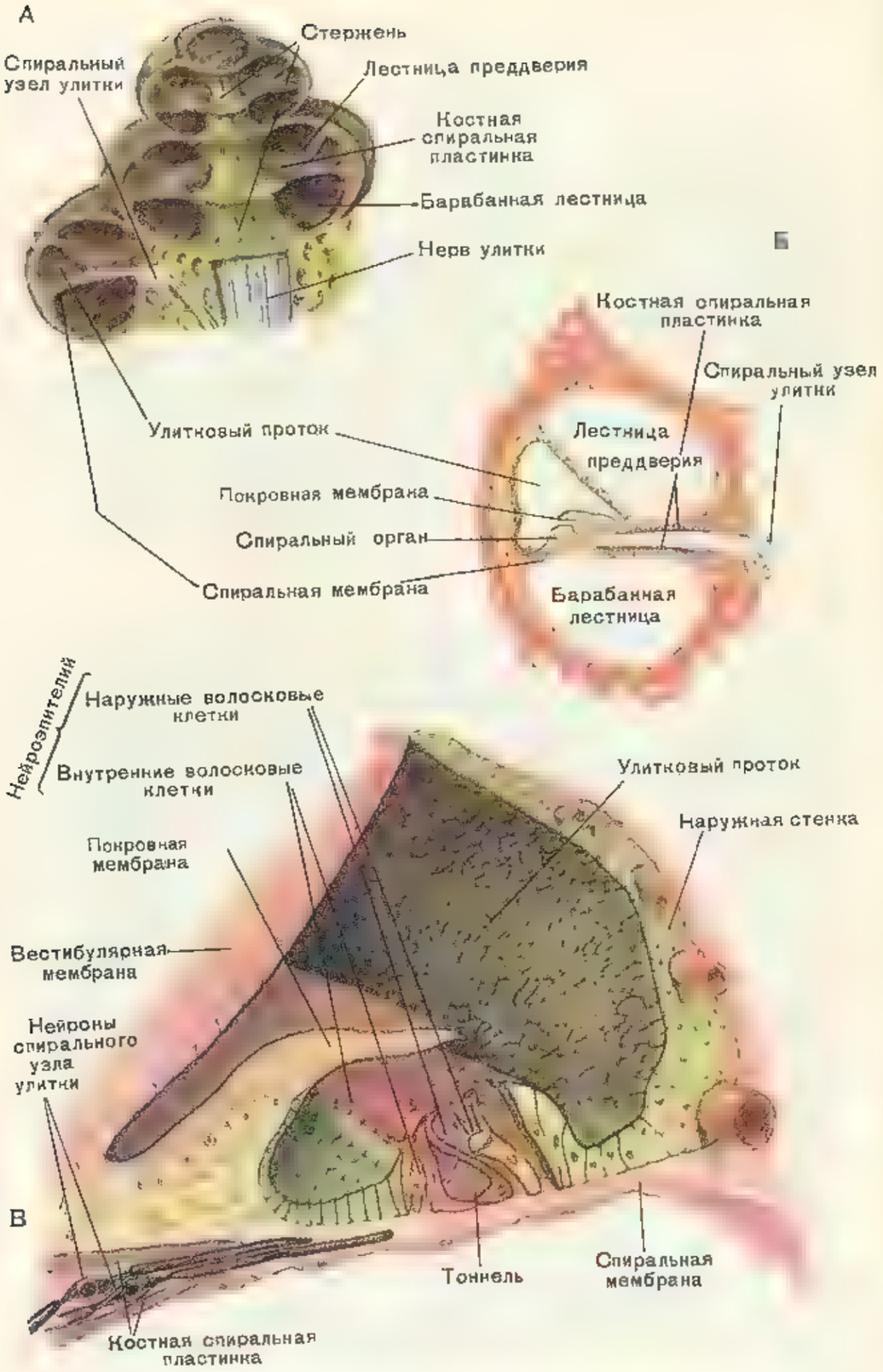

Таблица 96. Периферический конец слухового анализатора (схема):

А — вскрытая костная улитка; Б — поперечный разрез через канал, В — поперечный разрез через перепончатую улитку

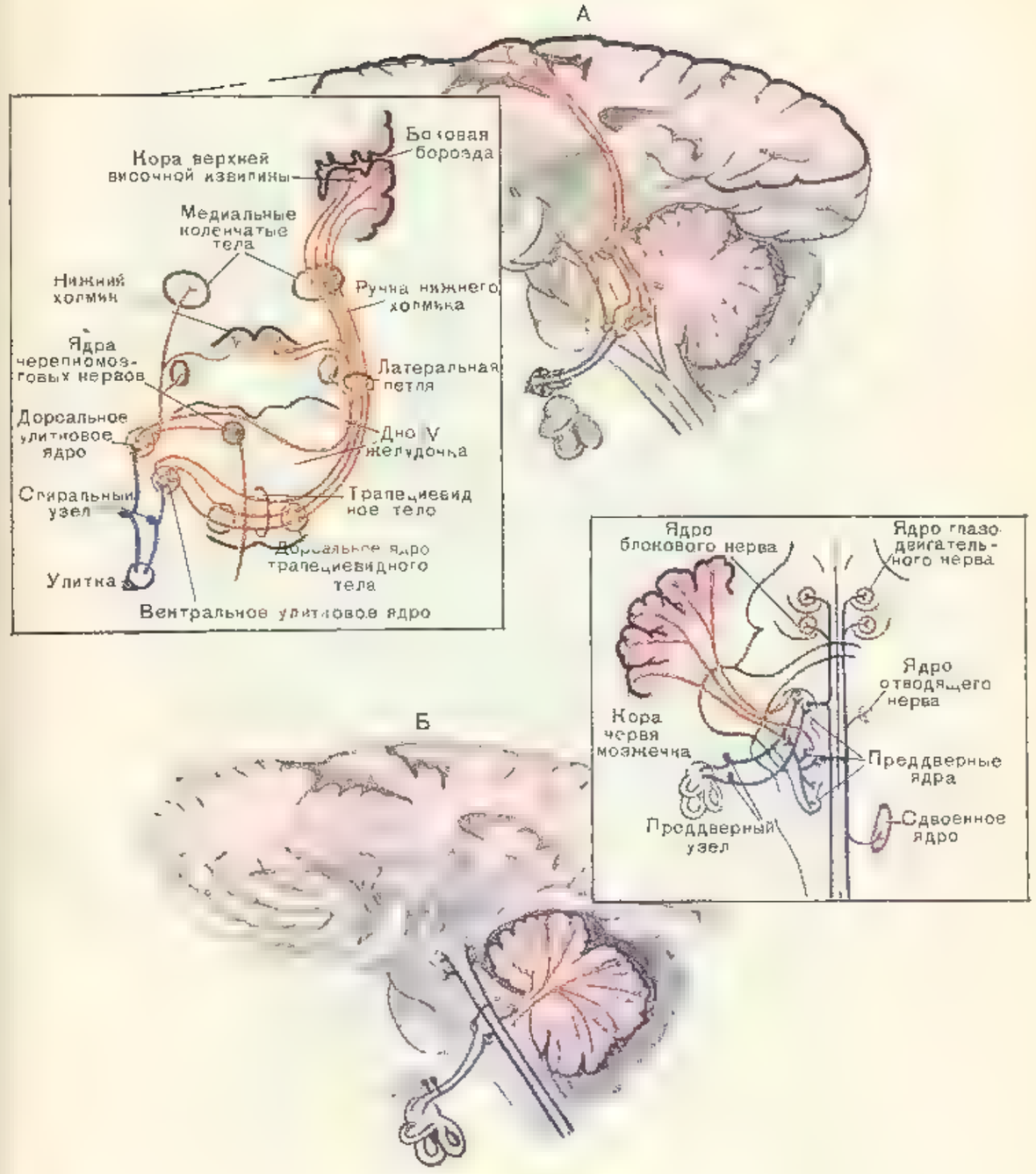

Таблица 97. Анализаторы (схема):

А — слуховой (справа положение проводящих путей в мозге) Б — вестибулярный (слева положение проводящих путей в мозге). Синим цветом показаны чувствительные нейроны, оранжевым — цепи вставочных нейронов, лиловым — дорсальный продольный пучок

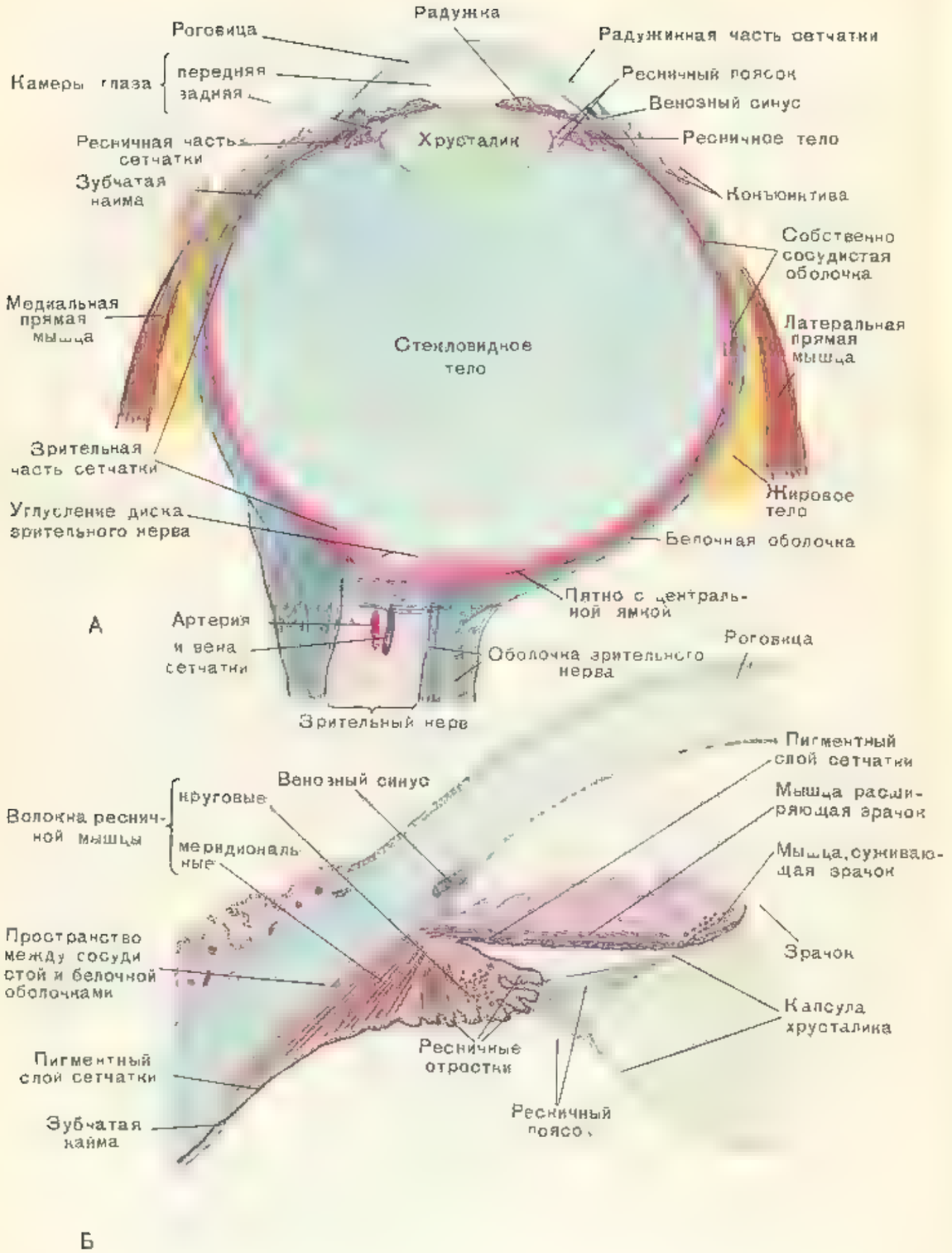

Таблица 98. Глазное яблоко (схема):
А — горизонтальный разрез; Б — передняя часть сосудистой оболочки

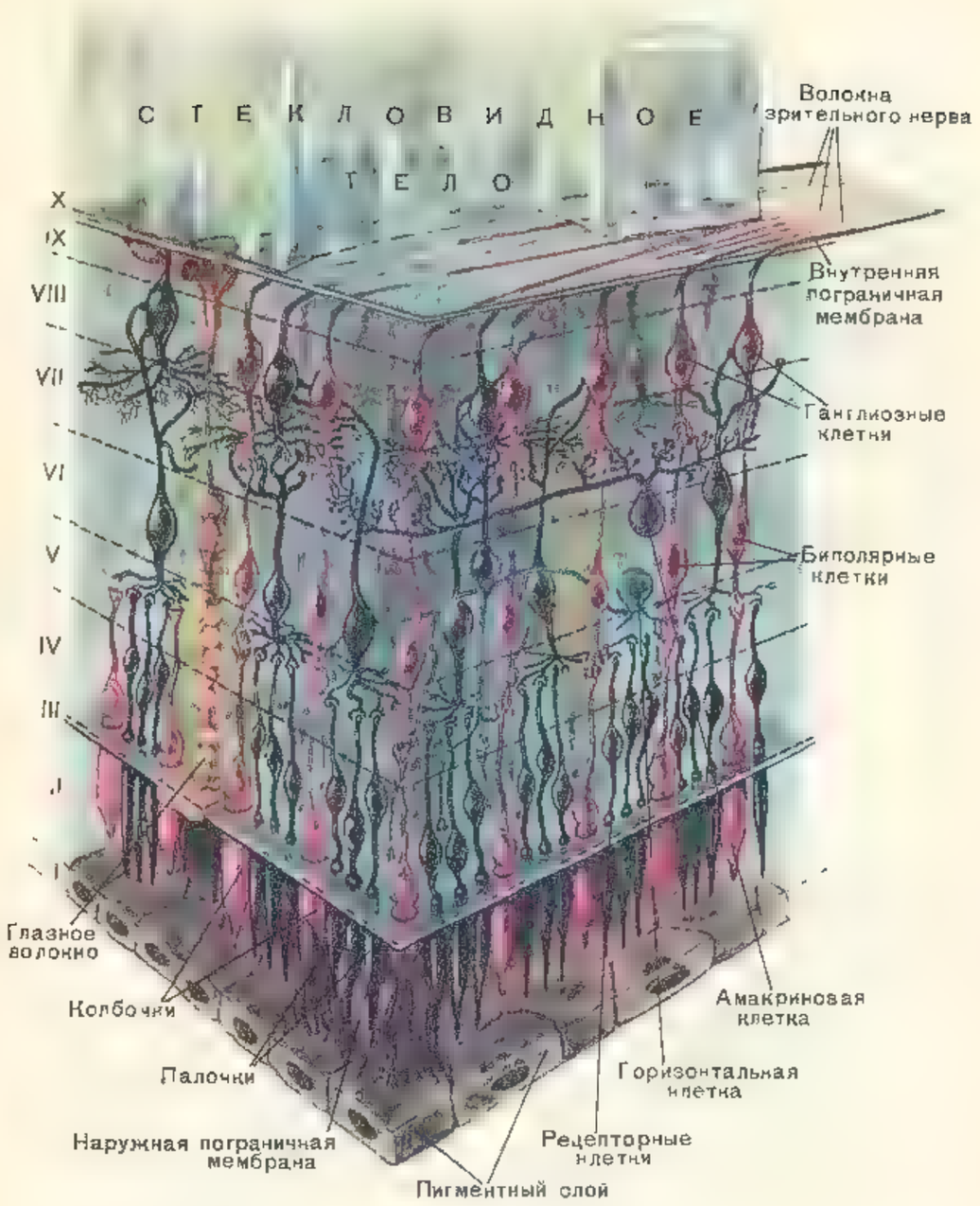

Таблица 99. Сетчатка глаза (реконструкция).
Римские цифры обозначают микроскопические слои сетчатки

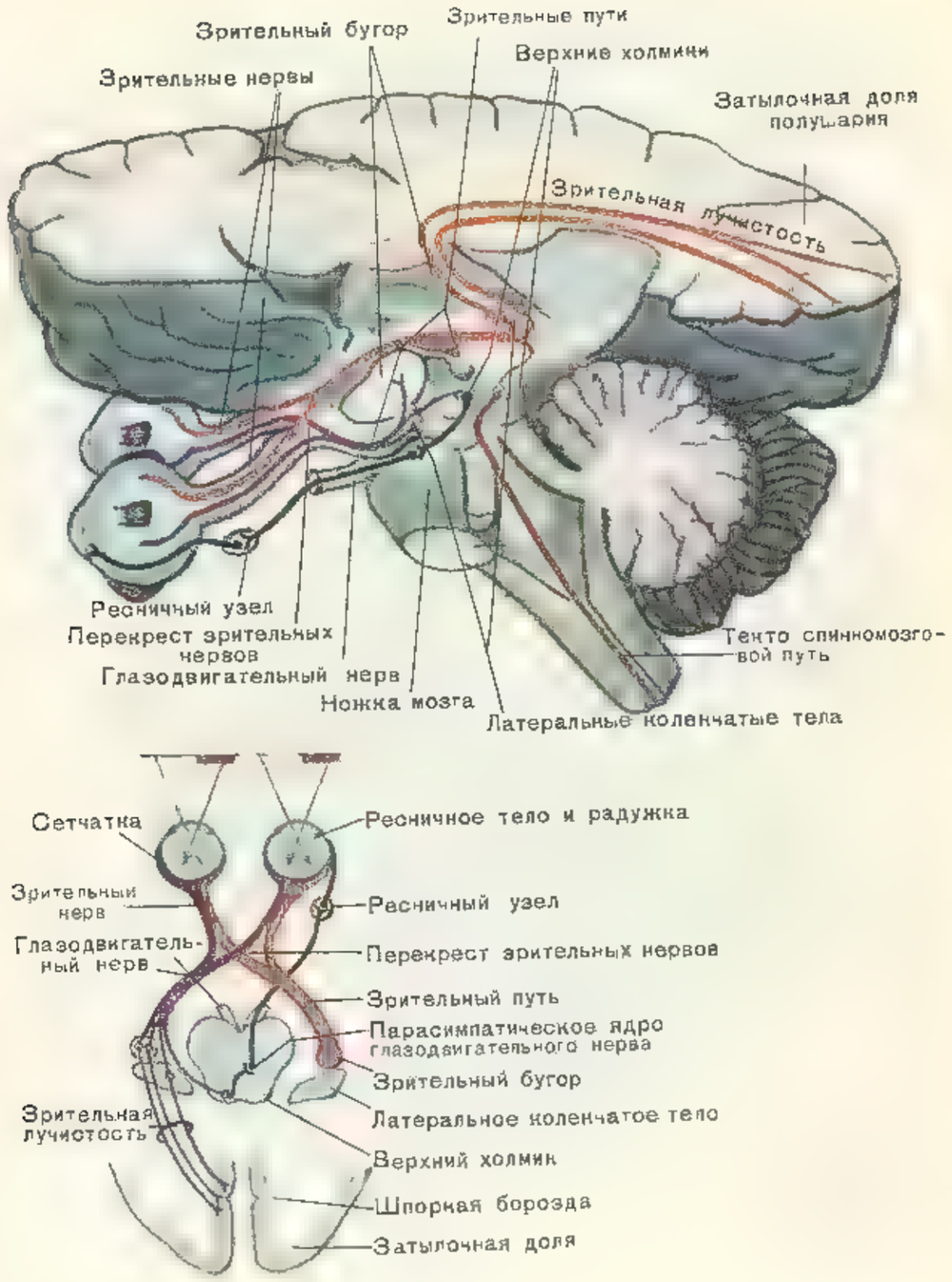

Таблица 100. Зрительный анализатор (схема).

Сверху изображено расположение проводящих путей в мозгу. Оранжевым цветом показаны вставочные нейроны, проводящие возбуждение от рецепторов левых половин полей зрения, вишневым — проводящие возбуждение от их правых половин. Нейроны парасимпатического пути окрашены в черный цвет. Нисходящий путь — в красный

УКАЗАТЕЛИ НАЗВАНИЙ И ТЕРМИНОВ

УКАЗАТЕЛЬ РУССКИХ НАЗВАНИЙ И ТЕРМИНОВ

Обычными цифрами обозначены страницы учебника (I тома), причем звездочкой (*) указываются страницы, на которых помещены рисунки. Полужирными цифрами обозначены номера таблиц атласа (II тома)

А

Аккомодация 300
Акромион 46, **25**
Аксон 216
Альвеолы 161, **51**
Анализатор /ы/ 220, **94, 97**
— вестибулярный 293
вкусовой 291, **94**
— двигательный 288
— зрительный 274*, **100**
— кожный 274*, 288
— обонятельный **94**
— слуховой 274*, 293, **96, 97**
Анастомоз /ы/ артериальный 184, **62**
— артерио-венозный 177
— венозный 201*, 61, 66, 67
— непарных ветвей брюшной аорты 198*
Аорта 129*, 177, 180, 183*, 185*, 191, **52, 57, 60, 62, 65, 91**
— брюшная 181*, 191, 198*, **69**
— восходящая 191
— грудная 191
— нисходящая 191, 192*
Апоневроз 76
— косых мышц живота 89, **21, 22**
— ладонный 104, **32**
— подошвенный 111*, 112
Аппарат опорно-двигательный 6, 113
Артерия /и/ 179*
— бедренная 192*, 199, 200*, **22**
— бронхиальные 197, **51**
— венечные сердца 190, 191
— верхнечелюстная 193, **61**
— верхняя брыжеечная 192*, 197, 198*, **46, 57, 63, 64**
— внутренние подвздошные 192*, 198*, 199, **57, 69**
—— сонная 181*, 185*, 193, 242, **45, 61, 76, 77**
— возвратная 200
— глазничная 194, **61**
— глубокая бедра 199, 200*
— головы **61**
Артерия(и) задние мозговые 77
—— плеча 194, 196*
— спинномозговые 230, **74**
— задняя большеберцовая 199, 200*
—— соединительная 242, **77**
— затылочная **61**
— кисти **62**
— ладонные пястные **62**
— левая желудочная 197, 198*, 63
— лицевая 193, **61**
— локтевая 195, 196*, **62**
—— возвратная 195
— лучевая 195, 196*, **62**
— малоберцовая 200*
— межкостная 195, **62**
межреберные 192*, 197, 230
— мозжечковые **77**
— наружная подвздошная 192*, 198*, 199, **57, 65, 52**
—— сонная 181*, 185*, 193, **61, 76**
— нижняя альвеолярная **61**
—— брыжеечная 192*, 198, **46, 52, 57**
—— щитовидная 211*, **61**
— общая сонная 185*, 192*, 193, 196*, **59, 61, 70, 72**
— общие ладонные пальцев 196*, **62**
—— подвздошные 192*, 198*, 199, 52, 69
— основная 242, 246, **77**
передняя большеберцовая 200, 200*
—— мозговая 194, 242, **77**
—— соединительная 242, **77**
— спинномозговая 230, **74, 77**
— печеночные 197, 198, 198*, **57, 63**
— пищевода 197
— плечевая 192*, 194, 196*
— поверхностная височная 193, **61**
— подключичная 181*, 185*, 192*, 194, 230, **59, 61, 72, 76**
— подколенная 199
— подкрыльцовая 192*, 194, 196*, **76**
— позвоночные 194, 196*, 242, **61, 77**
— почечные 192*
поясничные 192*, 230, 52
— пупочные 206

Артерия(и) селезеночная 197, 198*, **63**
— семенниковая 192*
— собственные пальцев 195, 196*, **62**
— срединная крестцовая 192*, 193, **52**
— средняя мозговая 194, 242, **77**
— мозговой оболочки 193, **61**
— средостения 197
— тыльная/ые/ стопы 200, 200*
— пястные 195
— центральные головного мозга 242, **77**
— шеи **61**
— язычная **61**
— яичковые 198
— яичниковые 198
Атлант 36, 40*, 42*, **3**
Ацинус 161, **51**

Б

Балки печеночные **48**
Бахрома маточной трубы **56**
Бифуркация 160, 160*
Бляшка моторная 75, 76*
Борозда/ы/ боковая 238*, 243*, 259*, 261, **86, 87, 97**
— венечная сердца 185
— верхняя височная 238*, 263, **87**
— передне-центральная 262, **86**
— вторичные больших полушарий 240
— гиппокампова 259*, 263, **86, 87**
— глазничные **86**
— головного мозга плода 238*
— задняя продольная сердца 185
— спинного мозга **81**
— срединная продолговатого мозга 227*, 243, 245*, **78**
— —центральная 238*, 262, **86, 87**
— затылочные **86**
— коллатеральная 262, **86, 87**
— левая продольная печени 150
— лобные 262, **86, 87**
— межтеменная 238*, 262, **86, 87**
— нижняя височная 263, **86, 87**
— передне-центральная 238*, 262, **87**
— первичные больших полушарий 240
Борозда/ы/
— межжелудочковая сердца 185, 188*
— пограничная 225, 241
— поперечная печени 150, **87**
— поясная 262, 263, **87**
— правая продольная печени 150
— сагиттальная **86**
— средняя височная 263, **86, 87**
— теменно-затылочная 262, **86, 87**
— третичные больших полушарий 240
— центральная 238*, 240, 261, **86, 87**
— шпорная 240, 263, 274*, **86, 87, 100**
Брахикрания 73
Бронхи 160, 160*, **51**
Бронхиоли 161, **51**
Брыжейка(и) 131, **47**
вентральная 128, 129*
— дорсальная 128, 129*
— кишок 146, 148*, **46, 47**
— синовиального влагалища 78
— яичника 174, **56**
Брюшина висцеральная 131
— париетальная 131, **46**
Бугор зрительный 244*, 249*, 253*, 258, 264*, 278, **88, 100**
— пяточный 55, **35**
— седалищный 53, **11, 10**
— серый 260
Бугорок(ки) клиновидный 244, 245*, **81**
— лестничный 38
— тонкий 244, 245*, **81**
Бугристость надсуставная 46
— подсуставная 46

В

Вена(ы) 179*, 180
— бедренная 203, **22**
— большая скрытая ноги 204, **23, 68**
— — сердца 190
— верхняя брыжеечная 145*, 204, **63, 64, 67**
— — полая 185*, 188*, 201, 201*, **57, 59, 60, 61, 65, 69**
— внутренняя подвздошная 201*, 204, **67**
— — яремная 185*, 201, 201*, 243, **45, 59, 61, 65, 70, 76**
воротная печени 151, 201*, 204, **47, 57, 63, 67, 69, 91**
— глубокие 184, 202, 204
— головная 203, **19, 65, 66**
— головы **61**
— занижнечелюстная 202, **61**
— затылочная **61**
— левая желудочная **67**
— легочные 188*, 189*, 201, **51, 57**
— лицевая 202, **61**
— локтевая **62**
лучевая **62**
— малая скрытая 204
— межкостные **62**
— межреберные 201, 201*, **65**
— надпочечная 204
— надчревная 201*
— наружная подвздошная 201*, 204, **65, 67**
— — яремная 201*, 202, **61**
— непарная 185*, 201, 201*, **65**
— нижняя альвеолярная **61**
— брыжеечная 204, **67**
— — полая 145*, 185*, 201*, 203, **47, 57, 60, 63, 65, 67, 69, 52**
— щитовидная **61**
— общая лицевая **61**
— подвздошная 201*, 204, **67, 69**
— основная 203, **66**
— передняя яремная **61**
— печеночные 204, **57, 67, 69**
— плечевые 202, **65**

Вена(ы) плечеголовная 185*, 201*, 201, **59, 61, 65, 70, 72**
поверхностные 184, **61, 66**
— подключичная 202, **59, 65, 72**
— подкожные ноги **68**
— подколенная 204
— подкрыльцовая **65**
— позвоночная **61**
— полунепарная 201, 201*, **65**
— почечная 204, **67**
— поясничные 201*, 203
— пупочная 206, **69**
— селезеночная 204, **67**
— срединная локтя 203, **66**
— средняя сердца 190
тыльные кисти 202, **66**
— центральная 151, **48**
— яичковая 203
яичниковая 204
Венец лучистый зрительного бугра 259, 265, **93**
Веретено нервно-мышечное 75, 289*
Вертикаль тяжести 121
Верхушка легкого 161, **50, 51**
Ветвь(и)
— белые соединительные 279, **89**
— брюшной аорты 197
— грудной аорты 197
— жевательного нерва **83**
— кожные верхнечелюстного нерва **84**
— — глазничного нерва **84**
— — нижнечелюстного **84**
— межжелудочковые передние сердца 190
— — задние — 190
серые соединительные 279, **89**
Вещество белое мозговое 221, 228, 240, 265
— губчатое 23, 24*, **1**
— компактное 23, 24*
корковое почки 164, 164*, **53**
— — яичника 171, **56**
— мозговое почки 164, 164*, **53**
— — яичника 171, **56**
— переднее продырявленное 262, **86**
— плотное кости 23
— ретикулярное 227*, **78, 80**
— серое мозговое 221, 227, 240
— сетчатое 227
Висцерорецепторы 219
Влага водянистая 299, 301
Влагалище 174
Влагалище волокнистое пальцев **32, 33, 34**, 104
— синовиальное 77, 104, **32, 33**
— сухожилий сгибателей пальцев руки **9**
— фиброзное прямой мышцы живота **88**
Водопровод мозга 239, 251, 253*, 82
Волокна ассоциационные 266, 267*
— безмякотные нервные 217
— дугообразные внутренние 245, **78**
— — наружные 245, **78, 79, 93**
Волокна комиссуральные 266, **88**
— мышечные 74*
— мякотные нервные 217
— поперечные моста 247, 248, **80, 88**
— послеузловые 280, **90**
— предузловые 280, **90**
— проекционные 266, 267*
Волосы 287, **92**
Ворота печени 150
Ворсинки тонкой кишки 146, 146*, 147*
Впадина вертлужная **22**
Выпрямитель позвоночника 91, **20, 25, 26, 35, 75**
Выпускники венозные **61**
Вырезка предзатылочная 262, **87**
яремная 38

Г

Ганглий(и)
— автономной нервной системы 224
— базальные 240, 263, 283*
— нервные 221
— спинальные 74
— спинномозговые 227, 290
— чувствительных черепных нервов 224, 254
Гипофиз 213, 223, 253*, 260
Гиппокамп 259*, 266*, **87**
Глазницы 69, **42**
Глотка 127, 138
Голень 27
Гормоны 175
Гортань 156, 157*, 160*, 238*, **49**
Грануляции паутинной оболочки 224
Гребешки ампул полукружных каналов 296
Грудина 38, **61**
Грыжа 90
Губа(ы) половые 174
— суставная 31, **11**

Д

Движение 31, 33
Двухолмие верхнее 244*, 245*, 249*, 251*, 253*, 253
— нижнее 244*, 245*, 249*, 251*, 253*, 253
Дендриты 216, 218*, **73**
Дентин 136, 136*
Дерево бронхиальное 161
Десны 133
Диартроз 29
Диафиз кости 21, 26*
Диафрагма 86, 150*, **22, 23, 52, 59, 63**
— турецкого седла 223, 223*
Диск внутрисуставной 31, 49, **6, 30**
межпозвоночный 40, **5**
— сетчатки 300
Долихокрания 73
Долька верхняя теменная 262, **86, 87**
— легочная 161, **51**
— нижняя теменная **86, 87**

Долька парацентральная 262, **87**
— печеночная **48**
— яичка 169
Доля(и) височная 261, 263, **86, 87**
— затылочная 261, 263, **86, 87, 100**
— краевая **86, 87**
— легкого 161, **50, 51**
— лимбическая 261, 263
— лобная 261, 262, **86, 87**
теменная 261, 262, **86, 87**
Дуга(и) автономной системы рефлекторная 220
— аорты 181*, 191, 192*, **59, 69, 72**
— артериальные зародыша 205
венозная подошвы 204
—— тыла стопы 204, **68**
— висцеральные 83*
глубокая ладонная артериальная 195, 196*, **62**
— жаберные 41*, 83*
— поверхностная ладонная артериальная 195, 196*
— подошвенная артериальная 200
— позвонка 35, **3, 4, 74**
— реберная 38
— рефлекторная 219, 220*, 277, **89**
— скуловая 67
— соматическая рефлекторная 220, **89**
тыльная артериальная стопы 200
Дужки нёбно-глоточные 134, 134*
— нёбно-язычные 134, 134*

Ж

Железа(ы) 132
— бранхиогенные 211
— вилочковая 213, **72**
— внутренней секреции 175, 210
дуоденальные 147
— зобная 213, **72**
— кишечные 147
— луковичные 167*, 170
— молочные 287, **70**
неирогенные 211
— околоушная слюнная 138, 139*, **27, 43, 70, 76, 83, 84**
— околощитовидные 211*, 212
— поджелудочная 145*, 149, 149* 211, **52**
подчелюстная слюнная 138, **43, 76, 83**
— подъязычная 138
— половые 168, 171, 172, 211
— потовые 287, **92**
— предстательная 167*, 170
— придаточные мужские половые **170**
— сальные 287, **92**
— слезная 302, **83**
— слюнные 127, 138, **43**
— хромаффинные 211
— щитовидная 211, 211*, 212*, **59, 61, 65, 72, 76**
— эндокринные 175, 210
Желудок 127, 141, 141*, **63, 91**
Желудочек(ки) боковой большого полушария 239, 264*, 266, 266*
— гортани 159
— сердца 185*, 187, 188*, 189*, **57, 60, 69**
— третий межуточного мозга 239 249*, 251*, 253*, 261, 264*
— четвертый, ромбовидного мозга 239, 245*, 249, 251*
Желчь 152
Жидкость серозная 130
— тканевая 207
цереброспинальная 222, 243

З

Занавеска нёбная 134, **45**
Запястье 48
Заслонка 154, 154*
Зев 134*, 135, **45**
Зоны ядерные анализаторов 272
Зуб(ы) 136
— большие коренные 136, **17, 42**
малые 136, **17, 42**
— молочные 71*, 137, 137*, **42**
— мудрости 137
постоянные 137, 137*, **42**

И

Извилины(а) височные 263, 274*, **87, 97**
— глазничные **86**
задняя центральная 262, 274*, 292, **86, 87**
— затылочные **87**
— коленчатая **87, 94**
— латеральная височно-затылочная 263, **86, 87**
— лобные 262, **86, 87**
— медиальная височно затылочная 263, **86, 87**
— надкраевая 263, **87**
— парагиппокампова 259*, 263, 291, **86, 87, 94**
— передняя центральная 262, **86, 87**
поясная 263, **87**
угловая 263, **87**
Изгиб(ы) головного мозга 239
— печеночный 152*
— позвоночника ребенка 42, 43*
селезеночный 152*, **46**
Интерорецепторы 219

К

Кайма зубчатая глаза **98**
Камеры глаза **98**
Канал(ы) костно-фиброзный 77
крестцовый 37, **4, 10**
— крыло-нёбный 70
мочеиспускательный 166, 167*
Канал(ы) мочеполовой 170
— нижнечелюстной **42**
— паховый 90
— позвоночный 35
— полукружные 296, **95**
— слезно-носовой 69
— сонной артерии 65
— фиброзные межмышечные 77
Каналец(льцы) мочевой 165, **53**
семенные 169
Канатик(и) пупочный 206, **69**
— продолговатого мозга 243
— семенной 169, **52**
Капилляры 179, 179*, **69**
лимфатические 207
Капсула(ы) больших полушарий внутренняя 259*, 264*, 265, **88**
наружная 259*, 264*
— жировая почки **52**
Кисть руки 18*, 27
Кифоз грудной 41
— крестцово-копчиковый 41
Кишечник 46
Кишка(и) восходящая ободочная 152*, 154, **64**
— головная 130
двенадцатиперстная 144, 145*, **63**
— нисходящая ободочная 152, 154, **46**
подвздошная 145, 154*, **64**
— поперечная ободочная 152*, 154, **46, 63, 64**
прямая 155, **46, 52, 54, 55**
— сигмовидная ободочная 152*, 155, **46**
— слепая 152*, 154, 154*, **46, 64**
— толстые 152, 152*
тонкие 127, 144, 146*, **46**
— тощая 145, **63, 64**
туловищная 131
Клапаны вен 180
— сердца 187, **60**
Клетка(и) вкусовая 291
— волосковые 296, 297, **96**
— грудная 27, 37, 39*, 43*, 44*, **2**
новорожденного 44*
—— старика 44*
Клетка(и) нервная 216
— обонятельные 292
— сетчатки **99**
Клетчатка подкожная 286, **92**
Клин 263, **87**
Клитор 174
Клубочек почки 164, **53**
Клыки **17, 42**
Ключица 27, 46, 46*, **19, 22, 61**
Кожа 285, **73, 92**
Колбочки сетчатки 300, **99**
Коллатераль 220, **73**
Кольцо лимфоэпителиальное глотки 140
— рефлекторное 220, 270
Контрфорсы черепа 70
Конус мозговой 226*, 227
эластический 157*, 158, **49**
Конъюнктива 302, **98**
Копчик 37, 42*, **4, 10**
Кора больших полушарий 240, 242 261, 266*, 268*, 269, 278, 283*
древняя 240, 261, 268, 283, **86, 87**
— мозжечка 249*
новая 240, 261, 268, 284
— старая 240, 261, 268, 284, **86, 87**
Коракоид 45, 46*
Корень зуба 136, 136*
— легкого **59, 69**
Корешки спинномозгового нерва 226, 227, 227*, **74, 89**
— тройничного 246, 255
черепных нервов 246, 255, 256, **81**
Коронка зуба 136, 136*
Кость(и) бедренная 45, 53, 54*, **2**
— большеберцовая 23*, 27, 45, 55, 55*, **XII**
— верхнечелюстная 66, **14, 15, 17**
— височная 64, 72, **14, 15**
вторичные 26
— голени 45, **2, 12**
— головчатая 48, 49*, **9**
гороховидная 48, 49*, 235*, **9**
— губчатые 22
длинные 22
— замещающие 26
— затылочные 64, 65*, 72, **14, 15**
кисти 49*, **2**
— клиновидные стопы 56, 56*
черепа 65, 71*, **14, 15, 16**
— короткие 22
— крючковатая 48, **9**
кубовидная 56, 56*
— лобная 64, 72, **14, 15**
локтевая 27, 45, 45*, 47*, 48, **8, 9**
— лонная **53**
— лучевая 27, 45, 45*, 47*, 48, **8, 9**
— многоугольная 48, 49*
— малоберцовая 27, 45, 55, 55*, **12**
— нёбная 66, **15**
носовые 67, **14, 15**
— первичные 26
— плечевая 45, 45*, 46, 47*, **2**
— плечевого пояса 45*, **2**
плоские 22
— плюсневые 56*
— пневматизированные 70
подвздошная 52, 52*, 53*, 54*
— подъязычная 67, 67*, 160*, **49, 61, 76**
— покровные 26, 46*
полулунная 48, 49*
— предплечья 45, 47*, 49*, **2, 8**
— пястные 49*
пяточная 55, 56*
— решетчатая 66, 292*, **14, 15, 16**
— седалищная 52*, 53
— сесамовидные 22, **40**
— скуловые 67, **14, 28, 30**
— слезные 67, **14**
— смешанные 22

Кость(и) стопы 56*, **2**
— тазовые 27, 52, 52*
— ребенка 54*
— таранная 55, 56*
— теменные **14, 15**
— трапециевидная 48, 49*
— трехгранная 48, 49*
— трубчатые 21, 22
Крестец 37, 42*, 53*, **4, 23, 35**
Кривизна большая желудка 141*, 142
— малая — 141*, 142
Крипты 147
Кровообращение коллатеральное 184
— окольное 184
— плода **69**
— схема **57**
Кровь 6, 175
Круг(и) большой кровообращения 177
— малый 177
Крыло носа 156, **29**
Крыша мозгового черепа 68
— среднего мозга 240, 241, 253
— четвертого желудочка 251
Крючок 263, **86, 87, 94**
Купол плевры **50**

Л

Лабиринт уха 295
Легкие 161, **50, 51, 72**
Ленты мышечные толстой кишки 153, **46**
Лестница барабанная **96**
— преддверия **96**
Лимбическая система 260, 275
Лимфа 6, 207
Линия белая 88, **19**
— эпифизарная 26, **11**
Листок висцеральный брюшины **47**
— плевры 162
— целома 128
— внутренностный 128
— париетальный плевры 162, **50**
— целома 128
Лодыжки **35**
Лопатка 27, 45*, 46*, **61**
Лордоз поясничный 41, 121
— шейный 41, 121
Лоханка почечная 164, 164*
Луковица обонятельная 240, 244*, 292, 292*, **77**
Лучистость зрительная 260, 300, **100**
— слуховая 260
— таламическая 259, **88**

М

Макроглия 225
Матка 172, **55, 56**
Маточка внутреннего уха 295, **95**
Мезенхима 7, 26
Мезодерма 7, 224*
Мезокрания 73
Мезотелий 129, 132*
Мениски 31, 58, **12, 38**
Место детское 206
Метамерия 13
Мешок(ки) конъюнктивальный 302
— слезный 302
— целомические 128
— эндолимфатический **95**
Мешочек внутреннего уха 295, **95**
Миелоархитектоника 267
Миндалина(ы) глоточная 140
— нёбные 134, 134*, 135*, **45**
— трубные 140
языка 45
— язычная 135, 135*
Миокард 188 **60**
Миометрий 172, **56**
Миотом(ы) 38, 83*, 129*, 224*, 230
Мозг головной 221
— акулы 283*
— грызуна 283*
— новорожденного 238*
— павиана 16*
— человека 16*, 259*, 283*, **77**
— человеческого плода 238*
— шимпанзе 16*
— ящерицы 283*
— добавочный 238*, 239*, **77**
— желтый костный 25
— задний 238*, 239, 240, 283*, **77**
— конечный 238*, 239, **77**
красный костный 25, 176
— межуточный 238*, 239, 240, 253*, 258, 283*, **77**
— продолговатый 238*, 240, 241, 243, 283*, 78, 79
промежуточный 239
— спинной 221, 226, 226*, 227*, 238*, **74, 77**
— средний 238*, 240, 253*, 283*, **77, 82**
Мозжечок 238*, 240, 241, 247, **77, 87**
Молоточек 63*, 295, **95**
Мост 240, 241, 244*, 246, 251*, 253*, 259*, **80**
Мотонейроны 225, **228**
Мочеточники 164*, 166, **52**
Мошонка 169
Мускулатура вентральная 83
— дорсальная 83
— человека 115*
— шимпанзе 115*
Мышца(ы) 20, 83, 81
— близнецы 106, **37**
— большая грудная 87, **19, 21, 31, 33, 70, 76**
— круглая 99, **20, 24, 25, 31**
— приводящая бедра **36**
— скуловая 98, **29, 30**
— ягодичная 105, 120*, **20, 24, 25, 26, 35, 36, 37**
— верхняя уха 98, **29**

Мышца(ы) височная 95, **27, 28, 83**
— внутренние межреберные 86, **5, 6, 21, 22**
— внутренняя запирательная 106, **36, 37**
— косая живота 89, **21, 24, 25, 26**
— вращающие внутрь 80
— наружу 10
— выпрямляющие волосы **92**
— глотки **44**
— глубокие лица **30**
— спины **25, 26**
— головы 94, **27**
— голосовые 158, **49**
— гордецов 96, **27, 28**
— гребенчатые сердца 186, **60**
— гребешковые 108, **22, 36**
— грудино-ключично-сосцевидная 94, **19, 24, 27, 76**
— грудино-подъязычная 93, **22, 27, 76**
— грудино-щитовидная 93, **22, 76**
— грушевидная 106, **23, 36, 37**
— двубрюшная 76, 94, **45**
— двуглавая бедра 108, **35, 36**
— плеча 100, 100*, **7, 19, 20, 31, 32, 33**
— двусуставные 81
— дельтовидная 99, **19, 20, 24, 31, 33**
длинная головы **30**
— ладонная 102, **32**
— малоберцовая 110, **38, 39**
— отводящая большой палец 103, **33**
— шеи **30**
— длиннейшая спины 91, **25, 26**
длинные 75
— жевательная 95, **27, 28, 43**
— живота 88, **23**
— задняя большеберцовая 111, **39**
— верхняя зубчатая 90, **25**
— лестничная **30**
— нижняя зубчатая 90, **24, 25**
— уха 98
— икроножная 110, 120*, **35, 38, 39**
— камбаловидная 110, 120*, **35, 38, 39**
— квадратная бедра 106, **37**
— подошвы 111*, 113
— поясницы 88, 89, **23, 26, 52**
— кисти 104, **9, 34**
— клювo-плечевая 100, **51**
— короткая малоберцовая 110, **38, 39**
— отводящая большой палец 104, **34**
— короткие 76
— затылочно-позвоночные 92, **26**
— косые глаза 302, 303
— черпаловидные **49**
— красные 81
— круговая глаза 96, **27, 28**
— рта 96, **27, 28**
— круговые 76
— латеральная крыловидная 95, **30**
— прямая головы **30**
— лестничные 93, 196*, **27, 30, 76**
— локтевая 101, **31, 33**
— лопатки **32**
Мышца(ы) лопаточно-подъязычная 93, **27**
— малая грудная 87, **21, 70**
— круглая 99, **24, 25, 31**
— скуловая **29, 30**
— ягодичная 105, **37**
— медиальная крыловидная 95, **30**
— межкостные ладонные 104, **9, 62**
— стопы 113
— тыльные 104, **9, 33, 34**
— межостистые 91, **26**
— межпоперечные 91, **23, 26, 30**
— межреберные **6**
— мимические 95, 97*, **27, 28, 29**
— надостная 99, **24, 25, 31**
— надчерепная 96
— напрягатель широкой фасции 106, **19, 20, 35**
— наружная запирательная 106, **23, 37**
— косая живота 88, 89, **19, 20, 21, 24**
— наружные межреберные 86, **5, 6, 21, 26**
— носа 98, **27, 28**
— опускающая нижнюю губу 98, **27, 28**
— угол рта 96, **27, 28, 30**
— остистая спины 91, **25**
— отводящая большой палец ноги 111*
— пятый палец руки 104, **34**
— отводящие 80
— передней стенки груди 22
— передняя большеберцовая 109, **35, 38**
— зубчатая 87, 88*, **19, 21, 24**
прямая головы **30**
— уха 98, **29**
— перстне-черпаловидные боковые 159
— задние 159, **49**
— перстне-щитовидные 157*, 158, **44, 72**
— пирамидальная 88, **21**
— плеча 100, **31**
— плечевая 100, **31, 32, 33**
— плече-лучевая 102, **19, 31, 32, 33**
— подбородочная 98, **28**
— подбородочно-подъязычная 93, **44**
подбородочно-язычная 135, **42, 44**
— подвешивающая яичко 89, 169, **22**
— подвздошная 105
подвздошно-поясничная 105, **22, 23, 36, 52**
— подвздошно-реберная 91, **25, 26, 75**
подкожная шеи 94, **27, 29, 84**
— подколенная 111, **39**
— подлопаточная 99
— поднимающая верхнюю губу и крыло носа 98, **27, 29**
— лопатку 92, **24, 25, 27, 30**
— угол рта 96, **27, 28, 30**
— поднимающие ребра **26**
— подостная 99, **20, 24, 25, 31**
— подошвенная 111, **36, 39**
— подъязычно-язычная 135, **44**

Мышца(ы) полуперепончатая 108, **35, 36**
— полусухожильная 108, **35, 36**
— поперечная груди **22**
— — живота 88, 89, **21, 26**
черпаловидная **49**
— поперечно-остистая 91, **24, 25, 26, 75**
— портняжная 107, **35, 36**
— поясничная 105
предплечья 101, **32, 33**
— приводящая большой палец руки 104, **34**
— — — ноги 111*
приводящие 80, **35**
— — бедра 108, **36**
— пришельцы 84, 92
промежности **54, 55**
— противопоставляющая большой палец 104, **34**
— — V палец 104, **34**
— прямая бедра 107, 120*, **35, 36**
живота 88, **19, 21**
— прямые глаза 302, **98**
— расширяющая зрачок 279, **98**
— ременная 91, **24, 25, 27, 75**
ресничная 299
— ромбовидная 92, **20, 24**
сердца 188*
— сжиматели глотки 139
— смеха 98, **29**
— сморщивающая бровь 96, **27, 28**
— собственные 84
— — языка 135
— сосочковые сердца 187, **60**
спины 90, **20, 24**
— средняя ягодичная 105, **20, 24, 25, 26, 35, 36, 37**
— стопы 111, 111*, **13**
— стройная 108, **36**
суживающая зрачок **98**
— таза 105, **23, 37**
— трапециевидная 88*, 92, **19, 20, 24, 27, 33**
— трехглавая голени 110
— — плеча 101, **19, 20, 31, 33**
туловища **21**
челюстно-подъязычная 94, **27, 43**
— червеобразные кисти 104, **32, 34, 62**
стопы 111*, 113
— черпаловидные 159
— черпало-надгортанные 159, **49**
четырехглавая бедра 107, **38**
— шеи 93, **27, 30**
— шило-глоточная **44**
— шило-подъязычная 94, **27, 43, 45**
— шило-язычная 135, **44**
— широкие бедра 107, **35, 36**
— широчайшая спины 92, **19, 20, 21, 24, 25**
— щечная 98, **27, 28, 30, 43, 44**
щито-надгортанные 159
— щито-подъязычная 93, **27, 44**
языка **44**

Н

Надгортанник 135*, 158, 160*, **45, 49**
Надколенник 54, 107, **12, 35**
Надкостница 23, 23*, 29*
Надпочечник 166*, 214, **52, 63, 91**
Наковальня 63*, 295, **95**
Намет мозжечковый 223, 223*
Невротом 226
Нейрит 216, 218*, 277, 278, **73**
Нейробласты 225
Нейрология 216
Нейрон(ы) 216, 225, 225*, **73**
— автономной нервной системы 241
— вставочный 220, 220*, 225, 277, **89, 94, 97, 100**
— двигательный 219, 241, **73, 89**
— рецепторный 219, 220*
секреторный 219
— чувствительный 219, 225, **73, 89, 94, 97**
— эффекторный 219, 220*, 225, 277, **89**
Нейроэпителий обонятельный 292
Нерв(ы) 221
— бедренный 2[illegible], 236*, 237*, **22**
блоковый 251, 255, **77**
— блуждающий 244, 246, 257, 278, 280, **45, 77, 79, 85, 90, 94**
— большеберцовый 237
— верхнечелюстной 255, **83**
— внутренний сонный 279
глазничный 255, **83**
— глазодвигательный 253*, 255, 278 **77, 80, 90, 100**
— глубокий малоберцовый 237, 239
— диафрагмальный 233, **76**
— длинные крестцового сплетения 237
— — поясничного 235
добавочный 244, 258, **76, 77, 79, 85**
— задний кожный бедра 237, 237*
— запирательный 236, 236*, 237*
— зрительный 255, 298, **77, 98, 100**
— икроножный 237*, 239
кожные шейного сплетения 233, **75,** [illegible]
— короткие крестцового — 237
— поясничного — 235
— латеральный кожный бедра 235, 236*, 237*, 239
— лицевой 246, 256, 278, **77, 84**
— локтевой 234, 234*, 235*, **76**
— лучевой 234*, 235
медиальный кожный голени 237*, 239
— межреберные 232, 232*, 236*
мышечно-кожный 233, 234*
— мышечные шейного сплетения 233
— нижнечелюстной 255, **83**
обонятельный 255, 292, **94**
— общий малоберцовый 237*, 239
отводящий 246, 256, **77**
— поверхностный малоберцовый 239
Нерв(ы) подкрыльцовый 234*, 235
— подъязычный 243, 258, **76, 77, 79**
преддверия 256, **95**
— преддверно-улитковый 246, 256, **77, 95**
промежуточный 246, 256, **77, 81, 90**
— седалищный 236*, 237, 237*
сердечные симпатические 190, 279
— спинномозговые 226*, 230*, 231*, 278, **89, 90**
— срединный 234, 234*, 235*, **76**
тазовый чревный 278, 280, **90**
— тройничный 246, 255, **77, 83**
улитки 256, **95, 96**
— черепные 244, 254
— чревные 279
языкоглоточный 244, 257, 278, **77, 85, 90, 94**
— язычный **83, 94**
Невризм 219
Нефрон 105, **53**
Небо мягкое 134, 134*
— твердое 66, 134, 134*, 292*
Нить концевая спинного мозга 226*, 227
Нити сухожильные с[illegible]дца 187, **60**
Ногти 288
Ножка(и) верхние мозжечка 245*, 248 249*, 251*, 258, **81, 93**
— мозга 240, 241, 244*, 251, 251*, 259*, **81, 100**
— нижние мозжечка 244, 245*, 248, 251*, **79, 81, 93**
— средние — 245*, 246, 248, 249*, 251*, **80, 81**
Носоглотка 138

О

Область(и) коры головного мозга 270
— надбугорная 260
— подбугорная 260, 278
Оболочка(и) белочная глаза 298, **98**
— миелиновая 221, 226, **73**
мышечная пищеварительного тракта 132*, 133, 140*, 144, 146
— мягкая мозговая 221, 227*, **74**
паутинная мозговая 222, **74**
— радужная глаза 299
— серозные 129, 132*, 133, 140*, 144, 145
— сетчатая глаза 299
— синовиальная 30
— слизистая 132, 132*, 140*, 146
— — желудка 143, 143*
— — толстых кишок 148*, 153, 153*
— — тонких 146
— соединительная 133
— сосудистая глаза 299
— спинного мозга 74
— твердая мозговая 222, 226*, **74**
— фиброзная глаза 298
Оболочка(и) шванновская **73**
Образования лимфоидные 133
Ограда 259*, 264*, 265
Окончание(я) межнейрональные 217, 218*
нервные двигательные 76*
— — свободные 76*, 218, 288, **92**
— несвободные 288
— рецепторные 217, **73**
— синаптические 219
— эффекторные 217, **73**
Окостенение внутрихрящевое 26, 59*
перихондральное 26, 26*
— энхондральное 26, 26*
Олива 243, 244*, **79**
Орган(ы) 6
— равновесия **95**
слуха **95**
спиральный 297, **96**
Организм 6, 7
Осанка 123, 124*
Основание моста 246
— мозгового черепа 68
— ножки мозга 251, 259*, **82**
Оссеин 25
Остеобласты 23
Остеон(ы) 23
Островок головного мозга 244*, 259*, 261, 264*, 266*
Ость лопаточная 46, 46*, **20, 31**
Ось вращения сустава 32
Отверстие(я) аорты 187
артериальное 187
большое седалищное 57, **10, 37**
грушевидное 67, 69, **14, 28, 42**
— задние крестцовые **4**
запирательное 57
— малое седалищное 57, **10, 37**
межжелудочковые 253*, 261, 266*, 267
— межпозвоночные 35, 36*, **5, 10**
овальное сердца 205, **69**
— поперечно-реберные 36, **3**
— предсердно-желудочковые 187
— позвоночное 35
— рваное 69
слуховой трубы 45
яремное 69, **15**
Отдел(ы) лицевой черепа 66
— мозговой — 63
— парасимпатический 278, **90**
— периферический нервной системы 221
подкорковый головного мозга 242
— позвоночника 42*, **5**
— симпатический 279, **90**
— центральной нервной системы 221
Отолиты 296
Отросток(ки) большой серповидный 222, 223*
верхние суставные 35, 36*, **4**
— малый серповидный 222
нижний суставной 35, 36*, **4**
— остистый 35, **3, 4**

Отросток(ки) пирамидальный щитовидной железы 211, **72**
— червеобразный 154, 154*, **46, 64**
Очаги окостенения 26

П

Пазуха(и)
— венозные 223*, 224, 243
— верхнечелюстные 66, 70
— верхняя каменистая 223*, **61**
— - сагиттальная 223*, **61**
— воздухоносные костей 70, **17**
— клиновидной кости 70, **15**
— лобная 64, 70, **15**
— нижняя каменистая **61**
— - сагиттальная 223*, **61**
— пещеристая 223*, **61**
— плевральная 162
— поперечная 223, 223*, **61**
— почечная 163
— прямая 223*, **61**
— сигмовидные 223*, 224, 243, **61**
— твердой мозговой оболочки 223
Палочки сетчатки 300, **99**
Параганглии 214
Парус задний мозговой 245*, 251, **79, 81**
— передний 245*, 251, **81**
Перегородка(и) межмышечная 77, **33**
— носовая 69, **45**
— прозрачная 253*, 266*, **87**
Перекрест волокон верхних ножек мозжечка 252
— зрительных нервов 253*, 260, **100**
— красноядерно-спинномозгового пути 252
— медиальной петли **78**
— пирамид **79, 88**
Перилимфа 295
Перемычки сухожильные 88, **19, 33**
Переносица **29**
Перепонка барабанная 294, **95**
— вторичная барабанная **95**
— запирательная 57, **11**
— межкостная 28, 50, 58, 8, 9, 12
— соединительнотканная 160
— щито-подъязычная 157*, **44, 49**
Перикард 129, 186, **72**
Периметрий матки 172, 173, **56**
Петля латеральная 247, 253, 260, **82, 97**
— медиальная 245, 252, 258, 289, **79, 80, 82, 93**
— тройничная 247, 258, 290
Печень 150, 150*, **47, 48, 63, 91**
Пирамиды продолговатого мозга 247, **79**
Пищевод 127, 140, 140*, **41, 44**
Пластинка крыльная 225, 241, 242
— крыши среднего мозга **81**
— мозговая 224
— основная 225
Пластинка роста 26
Плацента 206, **69**
Плащ головного мозга 261, 283*
Плевра висцеральная **51**
— диафрагмальная 162, **50, 59**
— реберная 162, **50, 59**
— средостенная 162, **59**
Плечо 27
Плоскость/и/ горизонтальная 5
— сагиттальная 5
— сегментальная 5
— срединная 5
— фронтальная 5
Площадь опоры 121
Плюсна 28, 56
Поверхность суставная 29, 37*, **3, 5**
Позвонок/ки/ 13, 35, **4**
— грудные 35, 36*, 39*, **3, 5**
— копчиковые **4**
— поясничные 36*, 37, 39*, **4, 5**
— шейные 35, **3**
Позвоночник 13, 17*, 27, 35, 42*, **2, 4**
Покрышка ножек мозга 252
моста 247
— продолговатого мозга 245
Положение органов 5
Полоски мозговые 260
— обонятельные 292, **77, 94**
Полость/и/ барабанная 294
— брюшная 129, 129*, 131
— глотки **45**
— костномозговая 24*
— носовая 69, 155, **41**
— плевральная 129, 162
— ротовая 133, 134*, **41**
— серозные 130
— суставная 29, 30, **8, 11**
Полусустав 28, 33, 34
Полушария большие головного мозга 240, 244*, 253*, 261, **86**
— плода 238*
Поля коры больших полушарий 271*, 273, 274, 275
Почка/и/ 163, 164*, 166*, 183*, **52, 53, 62**
— вкусовые 291, 291*
— первичная 163
— постоянная 163
Поясок ресничный **98**
Пояс плечевой 45
— тазовый 45, **2**
Преддверие влагалища 174, **55**
— лабиринта 295
— рта 133
Предклинье 263, **87**
Предплечье 27
Предплюсна 28, 55
Предпочка 162
Предсердия 185*, 186, 187, 188*, 189* **57, 60, 69**
Привратник желудка 141*, 142, **52**
Придаток яичка 169
Прикус 137
Прокоракоид 45

Промежность 88
Пронатор квадратный 100*, 102, **32, 62**
— круглый 100*, 101, **31, 32**
Пронация 50, 100*
Проприорецепторы 219
Пространство подпаутинное 222, **74**
— субдуральное 222, **74**
— эпидуральное 222
Проток/и/ артериальный 206, **69**
— венозный 206, **69**
— грудной лимфатический 208, 209*, **65**
— мезонефрический 168, 171
— общий желчный 145*, 151, **47, 91**
— печеночный 151, **91**
— околоушной железы **43**
парамезонефрический 168, 171
— перепончатый улитки 296
— печеночный 145*, **47**
поджелудочной железы 149
— подчелюстной **43**
— подъязычной — **43**
— полукружные 296, **95**
— правый лимфатический 208, 209*, **65, 70**
— пузырный 145*, 151, **47, 91**
— семявыбрасывающий 169, **54**
— семявыносящий 167*, 169, 169*, **22, 52**
— слезно-носовой 156
— улитковый 296, **95, 96**
— эндолимфатический 295
Проход наружный слуховой 294, **61, 95**
Пузырек семенной 167*, 170
Пузырь/и/ головного мозга 238*, 239
— желчный 150*, **47, 63**
— мочевой 166, 167*, **46, 52**
Путь/и/ боковой корково-спинномозговой 229, **73, 88**
— боковой спинно-бугорный 229, **73**
— восходящие спинного мозга 228
— задний спинно-мозжечковый 228, 248, 290, **73, 78, 93**
— зрительный 244*, 259*, 260, 301, **77, 100**
— корково-мостовой 248, 251, **88**
корково-спинномозговой 229, 243, 247, 259*, 265, **78, 79**
— корково-ядерный 251, 265, **88**
— красноядерно-спинномозговой 229, 246, 252
— нисходящие спинного мозга 229
— обонятельный 240, 292, **77, 94**
— одиночный 350, **78, 79, 85, 94**
— оливо-спинномозговой **73**
— передний корково-спинномозговой 229, 251, **73, 88**
— спинно-мозжечковый 229, 246 290, **73, 78, 93**
— пирамидный 251
— преддверно-спинномозговой 229, 246, **73**
— проводящие 221, 228, **73, 93**
— проекционные 265
Путь(и) рубро-спинномозговой **73, 78, 79, 88**
— сосково-бугорный 258, 260, 293
— сосково-покрышечный 293, **94**
— сосково-таламический **94**
— спинно-бугорный 246, 258, 290
— спинно-таламический **82, 93**
— текто-спинномозговой 229, 253, **73, 82, 100**
— тройничного нерва **78**
Пучок/ки/ клиновидные 228, 244, 245*, 289, **73, 81, 89, 93**
— медиальный продольный 229 246, 247, 252, 298, **73, 79, 80, 82**
— основные спинного мозга 228, **73**
— сосудисто-нервный **36**
— тонкий 228, 244, 245*, 289 **73, 81, 93**
Пясть 27, 48
Пятно/а/ сетчатки 300, **98**

Р

Работа динамическая 20
— статическая 20
Радужка **98**
Разгибатель длинный большого пальца ноги 110, **38**
— — — руки 104
— лучевой запястья 103, **19, 33**
— — пальцев ноги 109, **35, 38**
— короткий большого пальца ноги **38**
— — — руки 103
— — лучевой запястья 103, **33**
— — пальцев 103, 111, **38**
— локтевой запястья 103, **33**
— пальцев **33**
— указательного пальца 104
Размах движения 80
Раковина/ы/ верхняя носовая 66, 69, 292*, **16**
— нижняя 66, 69, 292*, **14, 15**
— средняя 66, 69, 292*, **14, 16**
— ушная 294
Растяжение сухожильное 76
Ребро/а/ 37, 37*, 38, 39*
Резцы 136*, **17, 42**
Рефлекс 219
Рецептор/ы/ 75, 219
— кожи 288
— специализированные 218
Рога спинного мозга 227, 227*, 228, 290
Роговица 298, **98**
Роднички 71, 71*
Ротоглотка 139
Ручки четверохолмия 253
Рычаг второго рода 79
— первого — 79

С

Сальник большой 144, **63, 64**
— малый 144, 151
Свод/ы/ конечного мозга 259*, 264*, 266*

Свод(ы) стопы 60
Связка/и/ 28
— артериальная 181*, 185*, 207
— брюшины 131
— коленного сустава **38**
— пупочные 207
— бугорка ребра 5
— венечная 151
— венозная 151, **47**
выйная 40
— головки бедренной кости 58, **11**
— голосовые 157*, 158, **49**
— желтая 40, **5, 74**
— желудочковые **49**
— желудочно-печеночная 144
— желудочно-селезеночная 144
— задняя продольная позвоночника 40, **5**
— зубчатая 222
— клювo-акромиальная 50
— клювo-плечевая 50
— ключично-реберная **6**
— кольцевая локтевого сустава 50, **8**
— крестообразные коленного сустава 58, **12**
— крестцово-бугорная 57, **10, 26, 37**
— крестцово-маточные 174
— крестцово-остистая 57, **10**
— круглая маточная 174, **56**
— печени 150*, 151, 207, **47**
— лучистая грудино-реберная **6**
— междуговая 40
— межключичная **6**
— межостистая 40, **5**
межпоперечная 40, **5**
— наружные межреберные **6**
— окольные запястья 51, **9**
— паховая 89, **10, 22**
— передняя продольная позвоночника 40, **5, 30**
— перстне-трахеиная 158
— перстне-щитовидная 157
подвешивающая яичник 174
— стопы 58, **13**
— подвздошно-бедренная 57, **11**
подошвенная 60
— поперечная атланта 40
— кисти 101, 34
поперечно-реберная **5**
— пузырно-маточные 174
— пястные поперечные **9**
серповидная печени 150*, 151
— собственная надколенника 107, **35, 38**
— яичника 174, **56**
— широкая маточная 173, **56**
— щито-подъязычная 157
Сгибатель глубокий пальцев 102, **32, 34**
— длинный большого пальца ноги 102, 111, **39**
руки **32**
— пальцев ноги 111, **39**
короткий большого пальца ноги 111*
Сгибатель руки 104, **34**
— V пальца 104, **34**
— пальцев ноги 111*, 112
— локтевой запястья 102, **32**
— лучевой 102, **32**
— поверхностный пальцев 102, 235* **32**
Сегмент/ы/ 5
костный позвоночника 34*, 38
— первичный 38
— сосудистый 183*
Сегментация 13
Селезенка 209, 210*, **52, 63**
Сердце 177, 185, 205*, 238*, **58**
Сетчатка 299, **99, 100**
Сжиматели 76
— глотки **27, 44**
Симфиз лонный 53, 53*, 56, **10**
Синапс 217, 218*, **73**
Синартроз 28
Синдесмоз 28
Синовия 30
Синостоз 28
Синус/ы/ венечный 190, 201, 210*, **58**
— венозный глаза 299, **98**
— диафрагмально-реберный **59**
— лимфатические 209
— плевральные 162, **50**
Синхондроз 28, **6**
Система/ы/ автономная нервная 221, **90**
— ганглиозная 282
интерреналовая 214
— кровеносная 175
— лимбическая 260, 275, 293
лимфатическая 175, **71**
— межпочечная 214
органов 127
— проводящая сердца 189
— сетевидная нервная 281
соматическая нервная 221
— трубчатая нервная 282
— центральная нервная 13
— экстрапирамидная 265, **88**
Скат **15, 45**
Скелет 13, 20, 21
— кисти 27, 28, 45*
— конечностей 13, 27, 44, 45*
осевой 13, 27
— плода 59*
— пояса плечевого 27
тазового 27
— свободной конечности 27
— сердца 188, 188*
— стопы 18*, 27, 28
— таза 18*
— туловища 27, 34, 41
— человека 114*, **2**
— шимпанзе 114*
Складка/и/ голосовые 159
— желудочковые 159
— нёбно-глоточная **45**
нёбно-язычные 134, 135*
— носо-губная **29**
— паховая **19, 35**

Складка(и) черпало-надгортанная **45**
Склеротом 38, 129*
Сколиоз 42
Скорлупа больших полушарий 264, 264*
Слой/и/ кожи 286
— коры больших полушарий 268, 268* 269, 269*
— мышечный 132*, 140*, **24, 32**
подслизистый 132*, 140*
— сетчатки **99**
— синовиальный 29*, 30
— собственный слизистой оболочки 132, 132*, 140*
фиброзный 29*, 30
Собственно кожа 286
Соединение/я/ костей атланта с эпистрофеем 40*, **5, 8**
— лонное 57*
— непрерывные 28
— прерывные 28
Сомиты 38
Сосочек/ки/ вкусовой, окруженный валиком 291, 291*
— кожный **92**
языка 135, 135*
Сосуды кровеносные 179*
— лимфатические 208, 209, **65, 68, 70**
магистральные 183
— метамерные 183
— сосудов 180
Сошник 67, **15**
Спайка/и/ белая спинного мозга **88**
— задняя мозговая 261
— передняя 261, 265
Сперматозоид 170
Сплетение(я) автономные **91**
— венозное геморроидальное 67
тыла кисти **66**
эпидуральное 230, **74**
— верхнее брыжеечное 278, **91**
диафрагмальное **91**
— крестцовое 236*, 237, 237*
— межмышечное 280
нижнее брыжеечное 278, 280, **90, 91**
— плечевое 233, 234*, **59, 76**
— поверхностное венозное тыла кисти 202
— подслизистое 281
— подчревное 278, 280, **90, 91**
— поясничное 235, 236*, 237*
сердечное 278
— сосудистое желудочков мозга 222 251, 253*, 259*, 261, 264*
— чревное 278, 279, **90, 91**
— шейное 233, 76
Спонгиобласты 225
Средостение 140, 162, 186
— яичка 169
Среды преломляющие глаза 298
Стадия пятипузырная головного мозга 239
Ствол/ы/ кишечный лимфатический 209*, **65**
Ствол(ы) легочный 180, 185*, 191, **69**
— мозга 241, 244*, 245*, 249*, 251*, **87**
— плечеголовной 185*, 192*, 193, 196*, **59, 72**
поясничные лимфатические 209*
— симпатический 236*, 279, **90, 91**
— чревный 192*, 197, **57, 63**
Стопа 27
Стремя 63*, 295, **95**
Струна барабанная 281, **83, 94**
Субстанция черная 259*, **82**
Сумка/и/ околосердечная 186, **59**
— синовиальная 30, 77
— суставная 29, 30, **11, 38**
— хрусталика 300
Супинатор 100*, 103, **32**
Супинация 50, 100*
Сустав/ы/ 28, 29
атланто-затылочный 40, 68
блоковидный 32, 32*, 51*
— височно-нижнечелюстной 68
— голеностопный 58, **13**
грудино-ключичный 49, **6**
— грудино-реберные **6**
— двуосные 32
запястно-пястные 51
— кисти 51*, **9**
— коленный 58, **1, 12**
комбинированный 29
— крестцово-подвздошный 53*, 57
локтевой 50
— лучезапястный 50, **9**
— лучелоктевой 50, **8**
межзапястный 51
— межпозвоночные **5**
— межфаланговые кисти 51*, 52, **9**
межхрящевые **6**
— одноосные 32
— плечевой 50, **7**
плечелоктевой 50
— плечелучевой 50
— плоский 32*, 33
плюсно-фаланговые 59, **13, 40**
— подтаранный 58, **13**
— предплюсно-плюсневые 59, **13**
простой 29
— пястно-фаланговые 52
— реберно-позвоночный 41*
седловидный 32, 32*, 51*
сложный 29
— тазобедренный 57, **11**
— таранно-ладьевидный **13**
— трехосные 33
— цилиндрический 32, 32*
— шаровидный 32*, 33, 51*
эллипсоидный 32, 32*, 51*
Сухожилие/я/ 74
— ахиллово 110, **35, 38, 39**
— двуглавой мышцы плеча **6**
— разгибателей пальцев ноги **35**
— сгибателей пальцев руки **9**
— четырехглавой мышцы **35**
Сфинктер/ы/ 76

Сфинктер(ы) анального отверстия 155
— мочевого пузыря 167
— мочеиспускательного канала 168

Т

Таз большой 57, **10**
— малый 57, **10**
Тело/а/ желтое беременности **56**
— жировое глазницы 303, **98**
— латеральное коленчатое 244*, 251*, 260, 274*, **100**
медиальное коленчатое 244*, 251*, 260, 274*, 298 **97**
межпочечные 214
— миндалевидное 265
— мозолистое 240, 242, 253*, 259*, 264*, 266, 266*, **87, 88**
— пещеристые полового члена 170
позвонка 35, 36*, **3, 4, 74**
— полосатое 265, 278
ресничное 299, **98, 100**
— сосковидные 253*, 260
— стекловидное 301, **98, 99**
— трапециевидное 247, 298, **80, 97**
— шишковидное 214
Тельце осязательное 288, **92**
— пластинчатое **92**
— почечное 165, **53**
Ткань/и/ мышечная 5, 6, 74
— нервная 5, 6, 216
— пограничная 6
— соединительная 5, 6
— эпителиальная 5, 6
Тракт/ы/ глубоких мышц спины 91
— пищеварительный 131, 132, 132*
— подвздошно-большеберцовый 106
Трахея 157*, 160, 160*, **44, 49, 59, 61, 72**
Треугольник обонятельный 292, **77, 94**
— блуждающего нерва 250, 280
Труба маточная 173
— слуховая 295, **95**
Трубка нервная 224, 224*

У

Угол венозный 201*, 209*, **65, 70**
— лонный 53
Удерживатель верхний разгибателей голени 109, **38**
— нижний — — 109, **38**
— разгибателей предплечья 101, **32, 33, 35**
— сгибателей — 101, **32, 33**
Узел/лы/ верхний брыжеечный 280, **90**
— внутриорганные 280
— внутристенные **90**
— звездчатый 279, **90**
— коленчатый **94**
— крыло-нёбный 281, **83, 90**
Узел(лы) лимфатические 209, **22, 47, 65, 68, 70, 71**
нервные 221
— парасимпатические **83**
подкорковые 263
— подчелюстной 281, **83, 90**
превертебральные **89**
— преддверный 257, 298, **95, 97**
— предсердно-желудочковый 189, 189*
— ресничный 281, **83, 90, 100**
— симпатического ствола **89**
— синусно-предсердный 189, 189*
— спинномозговые 224, 227, 289, **73, 89, 93**
— спиральный улитки 297, **95, 96, 97**
— тройничный 255, **83, 94**
— ушной 281, **83, 85, 90**
чревные 280
— чувствительные черепно-мозговые **85**
Узоры папиллярные 286
Улитка 296, **96, 97**
Ушки предсердия 186, 188*
Утолщение/я/ поясничное спинного мозга 227
— шейное спинного мозга 227
Ухо внутреннее 293, 295, **95**
наружное 294
— среднее 294, **95**

Ф

Фаланги пальцев кисти 28, 49, 49*
— — стопы 28, 56, 56*
Фасция/и/ 77, **22, 43**
— височная 95, **27, 29, 84**
внутрибрюшная 90
— глаза 303
— голени 109, **68**
груди **70**
— грудо-поясничная 91, 93
дорсальная стопы 112
— жевательной мышцы **29**
— подвздошная **23**
почки **52**
— поясничо-спинная **25**
— предплечья 101, **32, 66**
— средней ягодичной мышцы 105
— шеи **70, 84**
— широкая бедра 106, **23, 36, 68**
Фолликулы групповые 148*
— одиночные 147
— яичника 171, **56**
Формация ретикулярная 245, 247, 252, 259

Х

Хвост конский спинного мозга 226*, 227
Хеморецепторы 291, 292
Хоаны 69, 138, 156, **45**
Ходы желчные 151, **48**
Ходы носовые 69, 156
Хорда 13, 21, 129*, 224*
Хрусталик **98**
Хрящ/и/ крыльев носа **28**
— перстневидный 157, 160*, **49**
— реберные **38**
— суставные 29*, 11
— черпаловидные 157*, 158, 160*, **49**
— щитовидный 41*, 157, 157* 160*, **19, 44, 59, 61, 72**

Ц

Целом 128, 129*, 183*, 224*
Цемент зуба 136, 136*
Центр/ы/ общий тяжести тела 120
— сухожильный диафрагмы 87, **23**
Цепь вставочных неиронов 220
Цефализация 282
Цистерна/ы/ лимфатическая 209*, **65**
подпаутинные 222
Цитоархитектоника 267, 268*

Ч

Часть гортанная глотки 139
зрительная сетчатки **98**
— лицевая черепа 17*
— мозговая — 17*
обонятельная носовой полости 156
— покрышковая нижней лобной извилины 262
— радужная сетчатки **98**
— треугольная нижней лобной извилины 262
Челюсть нижняя 67*, 72*, **14, 15, 44**
Череп 13, 28, 62, 62*, 71*, 73*, **14, 15, 28**
— лицевой 28, 64*, **2**
— мозговой 28, 64*, 68, **2**
Четверохолмие 253, 264*

Ш

Шар бледный 164, 264*
Швы 28, 68, **14**

Щ

Щель/и/ голосовая 157*, 159
— горизонтальная мозжечка 248
— жаберные 130
— нижнеглазничная 69
— передняя срединная продолговатого мозга 243
— — — спинного мозга 227
— сагиттальная мозговая 242

Э

Экстерорецепторы 218
Эктодерма 130, 224, 224*
Эмаль 136, 136*
Эндокард 190
Эндолимфа 295
Эндометрий 172, **55, 56**
Эндотелии 179, 179*
Энтодерма 7, 224*
Эпидермис 286, **92**
Эпикард 186, 188, **60**
Эпистрофей 36, 40*
Эпителий 6, 146*
Эпифиз 21, 214, 244*, 249*, 251*, 253*, 260, 264*
Эффекторы 75, 76*

Я

Яблоко глазное **98**
Ядро/а/ автономной нервной системы 250
— блокового нерва 252, **81, 97**
— вентральное улитковое 298, **81, 97**
— — зрительного бугра 290, 291
— верхнее сенсорное тройничного нерва 250
глазодвигательного нерва 252, **81, 82, 97**
— — двигательное лицевого нерва 250
двигательное отводящего нерва 250, **80, 81, 97**
— — тройничного — 250, 256, **81, 83**
добавочного нерва 258, **78, 85**
— дорсальное блуждающего нерва 250, 280, **81, 85**
— — трапециевидного тела **80, 97**
— — улитковое 250, 298, **97**
— клиновидное 245, 289, **78**
коркового анализатора 272
— красное 229, 252, 259*, **82, 88**
— лицевого нерва 250, **80, 81**
— мезенцефалического пути 250, 252
— мозжечка 249*, 289
— нерва преддверия 247
— — улитки 247
одиночного пути 250, 291, **81, 85, 94**
— оливы 243, **78, 79, 81**
— парасимпатическое глазодвигательного нерва 252, **100**
— переднее зрительного бугра 258
переключательные ромбовидной ямки 250, **81**
— поводковое 253*
— подъязычного нерва 250, **78, 79, 81**
— преддверно-улиткового нерва **81**
— преддверные 250, 298, **80, 97**
— сдвоенное 250, **79, 81, 85, 97**
— слуховое 298
слюноотделительное 281, 290, **85**
— спинномозгового пути тройничного нерва 250, 290, **78, 80, 81**
— спинномозговое добавочного нерва 258, **81**
— студенистое 40, **5**
— тонкое 245, 289, **78**
— тройничного нерва 247, **81**
— хвостатое 249*, 259*, 263, 264*, 266*, **88**

Ядро(а) черепных нервов 247, **81**
чечевицеобразное 259*, 264, 264*, **88**
Язык 134*, 135
Язычок 134, 134*
Яичко 168, 169*, **22**
Яичник 171, **56**
Яйцеклетка 171
Яма височная 70
Яма задняя черепная 69, **15**
— надключичная **19**
— передняя черепная 69, **15**
подвисочная 70
— средняя черепная 69, **15**
Ямка крыло-небная 69, 70
— овальная сердца 186, 207, **60**
ромбовидная 244, 245, 250, **79, 81**
— слепая языка 135, 135*, 212

УКАЗАТЕЛЬ ЛАТИНСКИХ НАЗВАНИЙ И ТЕРМИНОВ

A

Aorta 191
abdominalis 191
— ascendens 191
— thoracalis 191
Appendix vermiformis 154
Arcus aortae 191
Arteria (ae) axillaris 194
— brachialis 194
carotis communis 193
— externa 193
— interna 193
— femoralis 199
— iliaca communis 199
— externa 199
— interna 199
mesenterica inferior 198
— superior 197
— ovaricae 198
poplitea 199
— radialis 195
renales 198
— subclavia 194
— testiculares 198
tibialis anterior 200
— posterior 199
— ulnaris 195
Articulatio (nes) atlantoaxialis 40
— atlantooccipitalis 40
carpometacarpeae 51
— coxae 57
— cubiti 50
genu 58
— humeri 50
— intercarpea 51
metacarpophalangeae 52
— radiocarpea 50
— sacroiliaca 57
— sternoclavicularis 49
talocruralis 59
— temporomandibularis 68
Atrium dextrum 186
— sinistrum 187

B

Bronchus 206

C

Caecum 154
Calcaneus 55
Carpus 48
Cavum nasi 69
Chorioidea 343
Claustrum 265
Clavicula 46
Coccygeum 37
Cochlea 296
Colon ascendens 154
— descendens 154
— sigmoideum 155
transversum 154
Cor 85
Corium 286
Cornea 343
Corpus (ora) amygdaloideum 265
ciliare 343
— geniculatum laterale 260
— — mediale 260
— pineale 214
— striatum 265
vitreum 345
Costae 37
Cutis 285

D

Dentes 136
Diaphragma 86
Diencephalon 239
Ductus lymphaticus dexter 208
— semicirculares 296
— thoracicus 208
Duodenum 144

E

Epithalamus 260

F

Fascia lata 106
Femur 53
Fibula 55
Fossa cranii anterior 69

Fossa cranii media 69
— — posterior 69
— temporalis 70

G

Gaea 96
Gaster 141
Glandula (ae) parathyreoideae 212
— parotis 138
— sublingualis 138
— submandibularis 138
— thyreoidea 211
Globus pallidus 264

H

Hepar 150
Homo sapiens 15
Hormao 175
Humerus 46
Hypophysis 213
Hypothalamus 260

I

Ileum 145
Iris 349

J

Jejunum 145

L

Larynx 156
Lens 344
Lien 209
Lingua 135

M

Mandibula 67
Maxilla 66
Medulla oblongata 243
Mesencephalon 239
Metacarpus 48
Metatarsus 56
Metencephalon 239
Musculus (i) abductores 108
— anconaeus 101
— biceps brachii 100
— — femoris 108
— brachialis 100
— brachioradialis 102
Musculus (i) buccinator 98
— coracobrachialis 100
— corrugator supercilii 96
— cremaster 89
— deltoideus 99
— depressor anguli oris 96
— — labii inferioris 98
— digastricus 94
— epicranius 96
Musculus(i) erector spinae 91
— extensor carpi ulnaris 103
— — radialis brevis 103
— — — longus 103
— — digitorum brevis 111
— — longus 109
— — hallucis longus 110
— flexor carpi radialis 102
— — ulnaris 102
— — digitorum brevis 112
— — longus 111
— — profundus 102
— — superficialis 102
— — hallucis longus 111
— — pollicis 102
— gastrocnemius 110
— gemelli 106
— genioglossus 93
— gluteus maximus 105
— — medius 105
— — minimus 105
— gracilis 108
— iliopsoas 105
— infraspinatus 99
— intercostales interni 86
— — externi 86
— interossei 104
— — pedis 113
— latissimus dorsi 92
— levator anguli oris 96
— — labii superioris 98
— — scapulae 92
— lumbricales 104
— — pedis 113
— masseter 95
— mentalis 98
— mylohyoideus 94
— nasalis 98
— obliquus abdominis externus 89
— — internus 89
— obturatorius externus 106
— — internus 106
— orbicularis oculi 96
— — oris 96
— palmaris longus 102
— pectineus 108
— pectoralis major 87
— — minor 87
— peroneus brevis 110
— — longus 110
— piriformis 106
— plantaris 111
— platysma 94
— popliteus 111
— procerus 96
— pronator quadratus 102
— — teres 101
— pterygoideus lateralis 95
— — medialis 95
— pyramidalis 88
— quadratus femoris 106
— — lumborum 89
— — plantae 113
— quadriceps femoris 107
Musculus(i) rectus abdominis 88
— — femoris 107
— rhomboideus 92
— risorius 98
— sartorius 107
— semimembranosus 108
— semitendinosus 108
— serratus anterior 87
— — posterior inferior 90
— — superior 90
— soleus 110
— splenius capitis et cervicis 91
— sternocleidomastoideus 94
— stylohyoideus 94
— subscapularis 99
— supinator 103
— supraspinatus 99
— temporalis 95
— tensor fasciae latae 106
— teres major 99
— — minor 99
— tibialis anterior 109
— — posterior 111
— transversospinalis 91
— transversus abdominis 89
— — thoracis 86
— trapezius 92
— triceps brachii 110
— — surae 110
— zygomaticus major 98
Myelencephalon 239

N

Nervus (i) abducens 256
— accessorius 258
— axillaris 235
— cutaneus femoris lateralis 235
— — — posterior 237
— facialis 256
— femoralis 236
— glossopharyngeus 257
— hypoglossus 258
— intercostales 232
— ischiadicus 237
— medianus 234
— musculo-cutaneus 233
— obturatorius 236
— oculomotorius 255
— olfactorius 255
— opticus 255
— peroneus communis 239
— phrenicus 233
— radialis 235
— splanchnici pelvini 280
— tibialis 237
— trigeminus 255
— trochlearis 255
— ulnaris 234
— vagus 257
— vestibulocochlearis 256
Nucleus caudatus 263
— lentiformis 264

O

Oesophagus 140
Orbitae 69
Os (sa) coxae 52
— ethmoidale 66
— frontale 64
— hyoideum 68
— ilium 52
— ischii 53
— lacrymalia 67
— nasalia 67
— occipitale 64
— palatina 66
— parietalia 63
— pubis 53
— sphenoidale 65
— temporalia 64
— zygomaticae 67
Ovarium 171

P

Patella 54
Pancreas 149
Pedunculi cerebri 251
Penis 170
Pharynx 138
Plexus hypogastricus 280
— coeliacus 279
Pons 246
Prosencephalon 239
Prostata 170
Pulmones 161
Pupa 136
Punctum fixum 75
— mobile 75
Putamen 264

R

Radius 48
Rectum 155
Renes 163
Retina 344
Rhombencephalon 239

S

Sacrum 37
Scapula 45
Sclera 343
Sesamum indicus 22
Sternum 38
Sulcus centralis 261
— collateralis 262
— lateralis 261
— parieto-occipitalis 262
Symphysis pubica 56

T

Tarsus 55
Talus 55

Tectum mesencephali 253
Telencephalon 239
Testes 168
Thalamus 258
Thymus 216
Tibia 55
Trachea 160
Truncus brachiocephalicus 193
— coeliacus 197
— pulmonalis 191
Tuba (ae) auditiva 295
— uterinae 173

U

Ulna 48
Ureteres 166
Uterus 172

V

Vagina 174
Vena (ae) azygos 201
— basilica 203
Vena(ae) brachiocephalicae 201
— cava inferior 203
— cephalica 203
— hemiazygos 201
— hepaticae 204
— iliaca communis 204
—— interna 204
— jugularis interna 201
—— externa 202
— lumbales 203
— ovarica 204
— porta 204
— renalis 204
— saphena magna 204
—— parva 204
— subclavia 202
— suprarenalis 204
— testicularis 203
Venter occipitales 96
— frontales 96
Ventriculus 141
Vertebra 35
Vesica urinaria 166
Vestibulum 295
Vomer 67

СОДЕРЖАНИЕ

Таблица 1. Онтогенез кости 3
Таблица 2. Скелет человека спереди 4
Таблица 3. Позвонки верхнего отдела позвоночника 5
Таблица 4. Нижний отдел позвоночника 6
Таблица 5. Соединение костей туловища 7
Таблица 6. Суставы грудной клетки и межреберные мышцы спереди 8
Таблица 7. Правый плечевой сустав 9
Таблица 8. Соединение костей предплечья 10
Таблица 9. Суставы, связки и мышцы кисти с ладонной стороны 11
Таблица 10. Сагиттальный распил таза 12
Таблица 11. Правый тазобедренный сустав спереди 13
Таблица 12. Соединение костей бедра и голени спереди 14
Таблица 13. Суставы, связки и мышцы правой стопы с тыльной стороны 15
Таблица 14. Череп 16
Таблица 15. Череп 17
Таблица 16. Кости черепа 18
Таблица 17. Верхнечелюстная кость 19
Таблица 18. Форма мышц 20
Таблица 19. Рельеф мышц на теле хорошо тренированного человека (спереди) 21
Таблица 20. Рельеф мышц на теле хорошо тренированного человека (сзади) 22
Таблица 21. Мышцы туловища сбоку 23
Таблица 22. Мышцы передней стенки груди сзади и правая паховая область 24
Таблица 23. Диафрагма, мышцы задней стенки живота и большого таза 25
Таблица 24. Поверхностные мышцы спины 26
Таблица 25. Глубокие мышцы спины 27
Таблица 26. Глубокие мышцы спины 28
Таблица 27. Поверхностные мышцы головы и шеи 29
Таблица 28. Череп и мимические мышцы 30
Таблица 29. Мимические мышцы и покровы лица 31
Таблица 30. Глубокие мышцы лица и шеи 32
Таблица 31. Мышцы плеча и лопатки 33
Таблица 32. Передняя группа мышц предплечья 34
Таблица 33. Задняя группа мышц предплечья 35
Таблица 34. Мышцы ладонной стороны кисти 36
Таблица 35. Рельеф мышц правой ноги 37
Таблица 36. Мышцы бедра 38
Таблица 37. Мышцы таза сзади 39
Таблица 38. Мышцы голени 40
Таблица 39. Мышцы задней группы голени 41
Таблица 40. Рентгенограммы стоп 42
Таблица 41. Носовая и ротовая полости на сагиттальном разрезе 43
Таблица 42. Челюсти ребенка 44
Таблица 43. Слюнные железы 45

Таблица 44. Мышцы языка и глотки справа 46
Таблица 45. Полость глотки, вскрытая сзади 47
Таблица 46. Положение кишечника в брюшной полости 48
Таблица 47. Нижняя поверхность печени и петля тонкой кишки на брыжейке 49
Таблица 48. Строение печени 50
Таблица 49. Гортань 51
Таблица 50. Положение легких в грудной клетке 52
Таблица 51. Легкое (правое) 53
Таблица 52. Глубоко расположенные органы брюшной полости 54
Таблица 53. Строение почки (схема) 55
Таблица 54. Сагиттальный разрез через таз мужчины 56
Таблица 55. Сагиттальный разрез через таз женщины 57
Таблица 56. Женские половые органы 58
Таблица 57. Схема кровообращения 59
Таблица 58. Сердце 60
Таблица 59. Положение сердца 61
Таблица 60. Правая половина сердца (вскрыта) 62
Таблица 61. Артерии и вены головы и шеи (схема) 63
Таблица 62. Артерии и вены правой ладони 64
Таблица 63. Чревный ствол 65
Таблица 64. Верхние брыжеечные артерия и вена 66
Таблица 65. Венозные и лимфатические сосуды задней стенки туловища ... 67
Таблица 66. Поверхностные вены правой руки 68
Таблица 67. Система воротной вены (схема) 69
Таблица 68. Подкожные вены, лимфатические сосуды и узлы ноги 70
Таблица 69. Кровообращение плода (схема) 71
Таблица 70. Лимфатические сосуды и узлы верхней части тела 72
Таблица 71. Лимфатическая система 73
Таблица 72. Щитовидная и вилочковая железы годовалого ребенка 74
Таблица 73. Нейроны и проводящие пути спинного мозга (схема) 75
Таблица 74. Оболочки спинного мозга 76
Таблица 75. Задние ветви спинномозговых нервов 77
Таблица 76. Шейное и плечевое сплетения 78
Таблица 77. Головной мозг 79
Таблица 78. Продолговатый мозг 80
Таблица 79. Продолговатый мозг спереди и на поперечном разрезе, произведенном на уровне нижней оливы 81
Таблица 80. Мост 82
Таблица 81. Ромбовидная ямка 83
Таблица 82. Средний мозг 84
Таблица 83. Тройничный нерв (V) и парасимпатические узлы на голове 85
Таблица 84. Лицевой нерв (VII) и кожные нервы шейного сплетения 86
Таблица 85. Языкоглоточный (IX), блуждающий (X) и добавочный (XI) нервы (схема) 87
Таблица 86. Большие полушария 88
Таблица 87. Большие полушария 89
Таблица 88. Проводящие пути спинного и головного мозга 90
Таблица 89. Рефлекторные дуги 91
Таблица 90. Вегетативная часть нервной системы (схема) 92
Таблица 91. Вегетативные сплетения брюшной и тазовой полостей 93
Таблица 92. Строение кожи 94
Таблица 93. Проводящие пути спинного и головного мозга 95
Таблица 94. Анализаторы (схема) 96
Таблица 95. Строение органов слуха и равновесия (схема) 97
Таблица 96. Периферический конец слухового анализатора (схема) 98
Таблица 97. Анализаторы (схема) 99
Таблица 98. Глазное яблоко (схема) 100
Таблица 99. Сетчатка глаза (реконструкция) 101
Таблица 100. Зрительный анализатор (схема) 102
Указатель русских названий и терминов 105
Указатель латинских названий и терминов 121

Милица Михайловна Курепина

Ганс Гансович Воккен

АНАТОМИЯ ЧЕЛОВЕКА

Атлас

Редакторы Е. Н. Хунцкария и М. В. Куликова
Художник Л. М. Чернышев
Художественный редактор В. Г. Ежков
Технический редактор И. В. Квасницкая
Корректор Е. А. Блинова

ИБ № 1878

Сдано в набор 05.08.77. Подписано к печати 05.11.79. 60×90/16. Бумага офсетная № 1. Гарн. журн. рубл. Печать офсетная. Усл. п. л. 8. Уч.-изд. л. 8,33. Тираж 118 000 экз. Заказ № 183. Цена 1 р. 40 коп. Ордена Трудового Красного Знамени издательство «Просвещение» Государственного комитета Совета Министров РСФСР по делам издательств, полиграфии и книжной торговли. Москва, 3-й проезд Марьиной рощи, 41.

Калининский ордена Трудового Красного Знамени полиграфкомбинат детской литературы им. 50-летия СССР Росглавполиграфпрома Госкомиздата РСФСР. Калинин, проспект 50-летия Октября, 46.